



# Портал врача: НОВЫЕ ВОЗМОЖНОСТИ

Конференция «Опыт внедрения отечественных информационных систем в здравоохранении»

Санкт-Петербург, 03 ноября 2016 года

---

**Бондарев Олег**

**Netrika.**

# Опыт компании «Нетрика» в здравоохранении

10

регионов России: Санкт-Петербург, Архангельская, Мурманская, Ленинградская, Новгородская, Псковская области, Республика Карелия, Республика Бурятия, Республика Калмыкия, Краснодарский край

>20

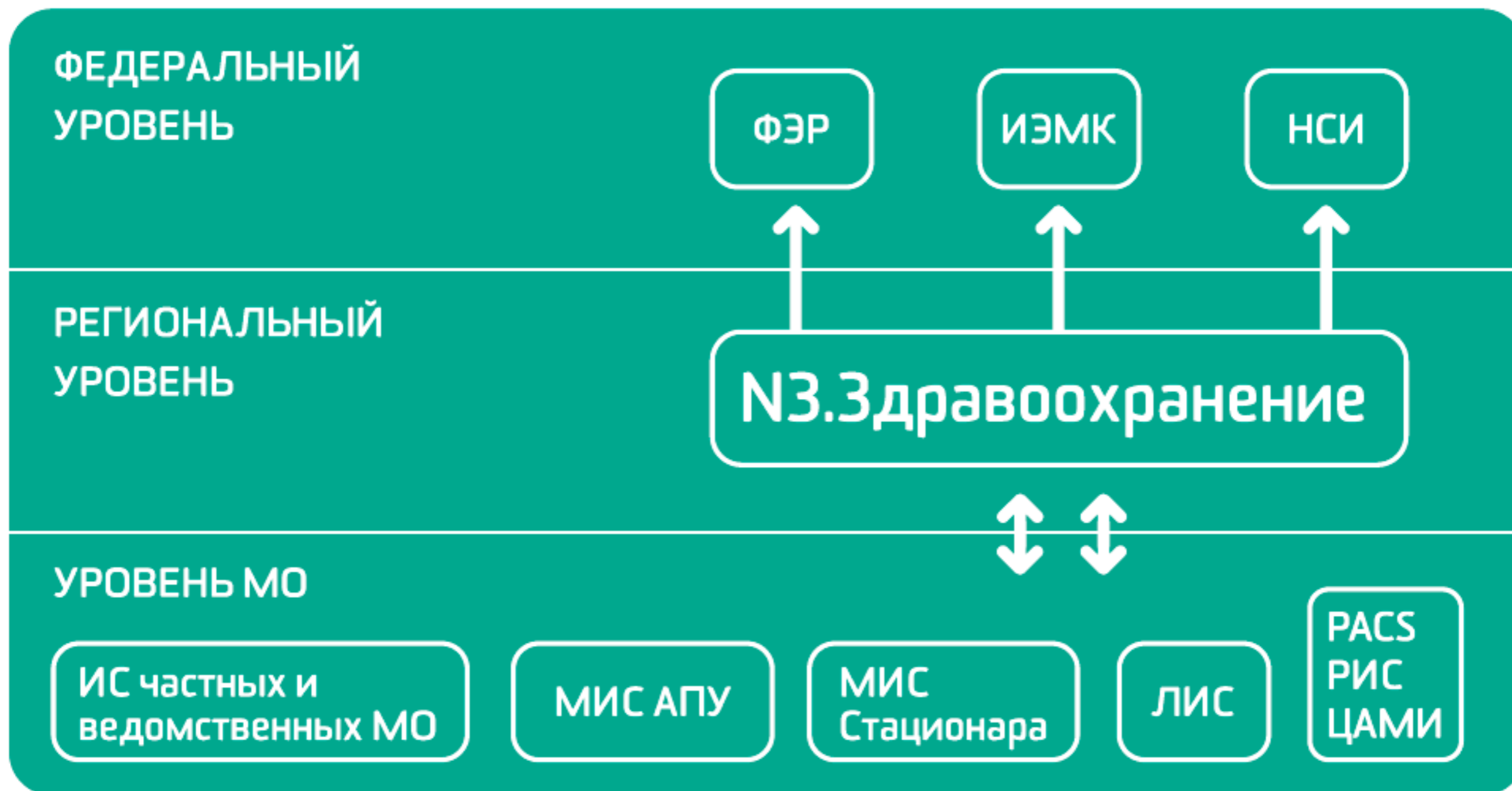
медицинских информационных систем интегрированы с платформой

>700

медицинских учреждений подключено к платформе

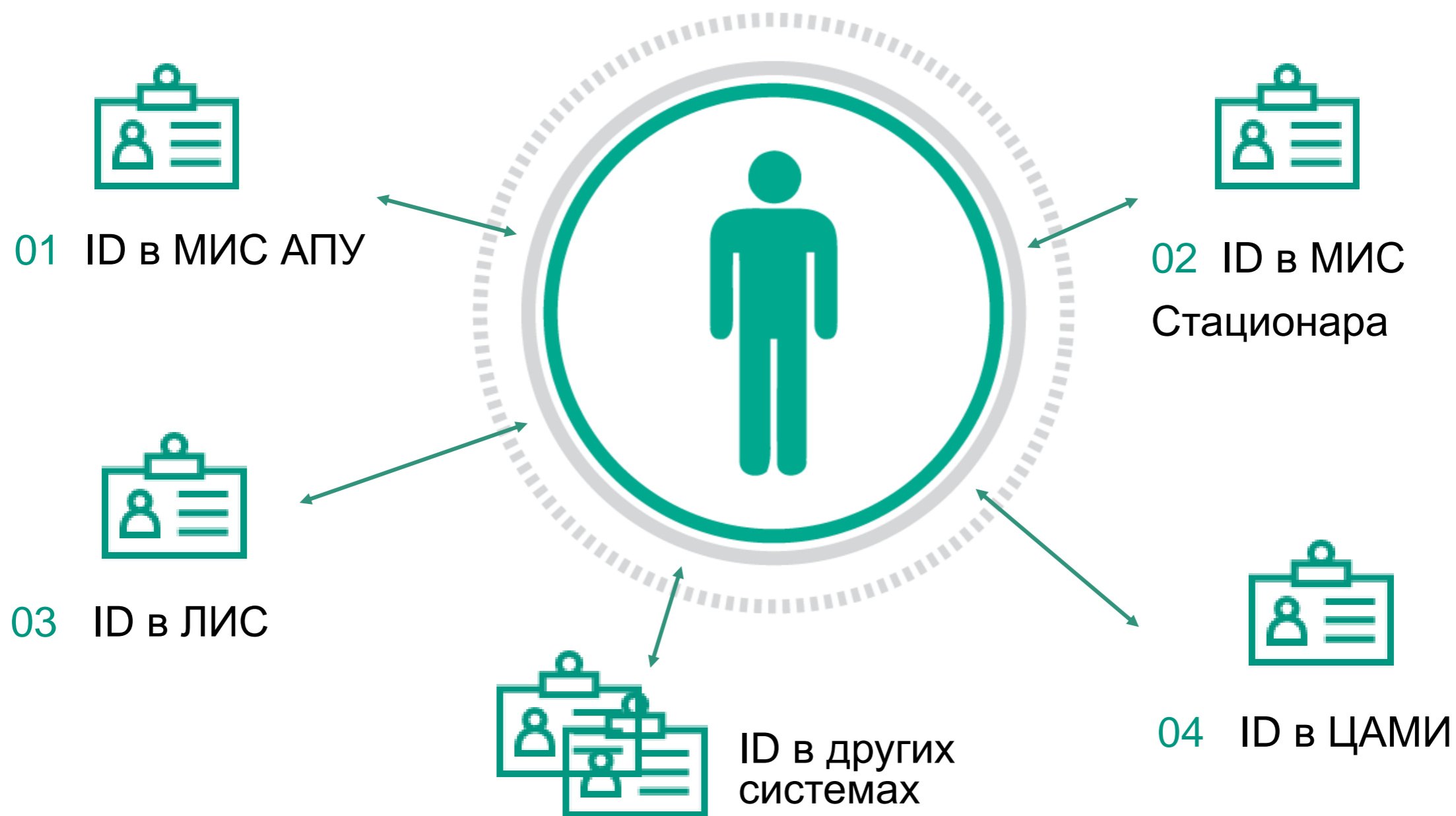Netrika.

# Схема информационного взаимодействия





# Индекс пациентов



# Шишкин Станислав Сергеевич 12.07.1994 (22 года) ♂

## Данные пациента

## Интегрированная медицинская карта

Профили  
обращений

Терапия

Документы  
отображаемые в  
списке  
найденного

Все документы

Показано обращений 6 из 6

## Календарь обращений

	Янв	Фев	Мар	Апр	Май	Июн	Июл	Авг	Сен	Окт	Ноя
2016											
2015											
2014											
2013											
2012											



26 августа 2016 — 26 августа 2016 (1 дней)

СПБ ГБУЗ "Городская поликлиника №39"

Профиль лечения

Терапия

Флюорография. Протокол исследования  
25 апреля 2016 ( 316 kb)

Консультация (заключение)



25 апреля 2016 — 25 апреля 2016 (1 дней)

СПБ ГБУЗ "Городская поликлиника №39"

Профиль лечения

Терапия

Информация о стоимости  
25 апреля 2016 ( 431 kb)

Консультация (заключение)



**Пациент:** Шишкин Станислав Сергеевич 12.06.1994 года рождения, находился с 02.02.16 по 09.02.16 с диагнозом:

**Основное заболевание:** острый флегмонозный аппендицит

**Осложнение:** нет

**Сопутствующее:** нет

Поступил с жалобами на интенсивные боли в правой подвздошной области, тошноту, однократную рвоту, сухость во рту, слабость.

**Течение заболевания и состояние при поступлении:** со слов больного, заболел около 18:00ч 01.02.16, когда боли появились в эпигастрии, вечером того же дня боль сместилась в правую подвздошную область. Самостоятельно дома принимал оmez, альмагель — без эффекта. Доставлен машиной СМП. С вышеописанными жалобами госпитализирована в 1-Х.О.

**Анамнез жизни:** Туберкулез, малярию, гепатит, венерические заболевания отрицает. Гемотрансфузий не было. Операция – флебэктомия в 2011г. Аллергоанамнез не отягощен. Операций не было.

**Объективные данные:** общее состояние удовлетворительное. В сознании, адекватен. Кожа и видимые слизистые обычной окраски, чистые. В легких дыхание везикулярное, хрипов нет. Гемодинамика

СПб ГБУЗ "Городская больница №40"

02 февраля 2016 — 09 февраля 2016

История болезни № 1234/5678

Отделение  
Лечащий врач

Фтизиатрия  
Иванов Дмитрий  
Александрович

09 февраля 2016  
Выписной эпикриз

Эпикриз

диагноз

имеющих жалоб или установленного диагноза

Консультация (заключение)

Врач: Кудинова И. С.

Источник: ОМС

Пациент: **Шишкин Станислав Сергеевич**

№ И/Б (а/к):

Пол:

Адрес:

Диагноз:

Код по ф.50:

Название теста	Результат	Ед. изм.	Норма
<b>Общий анализ крови</b>			
Гемоглобин (HGB)	142	г/л	120 - 150
Эритроциты (RBC)	4,91	10 <sup>12</sup> /л	4.1 - 5.1
Гематокрит (HCT)	43,3	%	35 - 47
Средний объем эритроцита (MCV)	88,3	фл	80 - 96
Среднее содержание гемоглобина (MCH)	29	пг	28 - 33
<b>Средняя концентрация гемоглобина (MCHC)</b>	<b>329</b>	г/л	330 - 360
Ширина распределения эритроцитов (CV)	12,4	%	11.5 - 14.5
Ширина распределения эритроцитов (SD)	-	%	37 - 54
Лейкоциты (WBC)	6,75	10 <sup>9</sup> /л	4 - 9
Нейтрофилы, % (NEUT,%)	54,9	%	50 - 70
Нейтрофилы, абс. (NEUT,#)	3,7	10 <sup>9</sup> /л	0.4 - 6.3
Эозинофилы, % (EO,%)	3,1	%	0 - 5
Эозинофилы, # (EO,#)	0,21	10 <sup>9</sup> /л	0 - 0.45
Моноциты, % (MONO,%)	6,7	%	3 - 9
Моноциты, абс. (MONO,#)	0,45	10 <sup>9</sup> /л	0.1 - 0.8
Лимфоциты % (LYMPH%)	31,3	%	20 - 40

СПб ГБУЗ "Городская поликлиника №39"

03 марта 2016 — 03 марта 2016

История болезни № 1234/5678

Отделение  
Лечащий врач

Терапия  
Иванов Дмитрий  
Александрович

03 марта 2016

Общий анализ крови

Результаты лабораторных исследований

### Протокол исследования

Результат рентгенологического исследования легких

ФИО пациента:

Шишкин С. С.

Дата рождения пациента:

12 июня 1994

Заключение (в норме):

В легких очаговых и инфильтративных образований не обнаружено. Положение диафрагмы обычное, синусы плевры свободны. Сердце и крупные сосуды без изменений

[ссылка](#)

Подпись врача  /Калинин В. И./

СПб ГБУЗ "Городская  
поликлиника №39"  
26 августа 2016 — 26 августа 2016  
История болезни № 1234/5678

Отделение  
Лечащий врач

Терапия  
Иванов Дмитрий  
Александрович

Консультация (заключение)

25 апреля 2016  
Флюорография. Протокол исследования



Назад

Шишкин Станислав Сергеевич  
(12.06.1994)

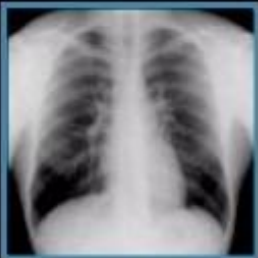Оригинал



Печать



Изображения (1)

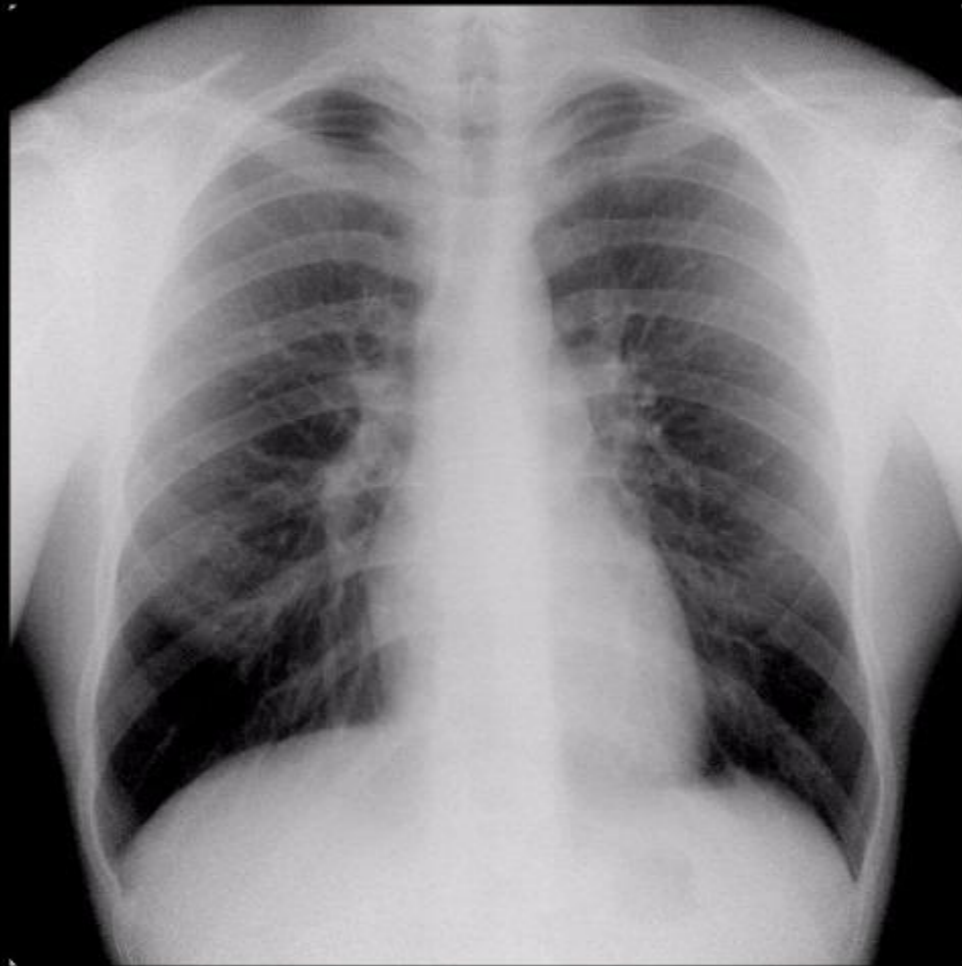

CR, 47928 AP  
26.08.2010



11850

Шишкин Станислав Сергеевич  
12.06.1994  
М



15.48%

КРТ-Электрон  
0.045 mZv  
100 кВ  
5 mAs

18195

26.08.2010  
Легкие  
CR

26.08.2010  
AP



http://pacs.zdrav.netrika.ru/cami/#viewer/studyview/1.2.826.0.1.3680043.2.634.30.2.18195.20100826144559/1.2.826.0.1.3680043.2.634.0.7657.2010826.144625.10

## №3. Система управления доступом

Механизм многофакторной авторизации

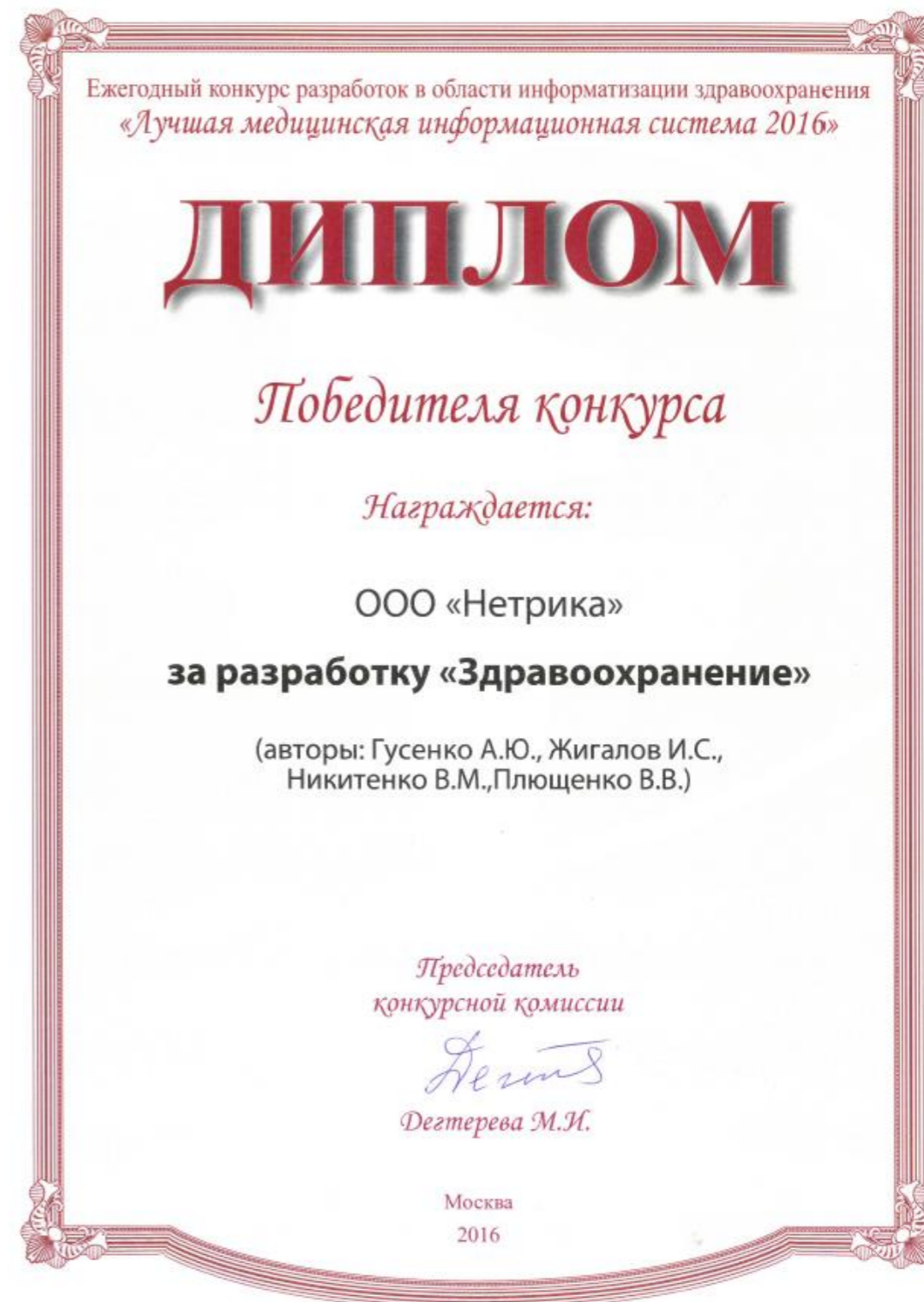Технология единого входа для компонентов №3

Настраиваемые правила авторизации для  
разных защищаемых объектов

# «N3.Здравоохранение» – победитель конкурса ИС для здравоохранения ИТМ 2016



Netrika.



# Спасибо за внимание!

**Бондарев Олег Михайлович**

Менеджер отдела продаж и развития  
направления «Здравоохранение» компании «Нетрика»

[o.bondarev@netrika.ru](mailto:o.bondarev@netrika.ru)