



1869

# ДЕТСКАЯ ГОРОДСКАЯ БОЛЬНИЦА № 19 им. К.А.Раухфуса



Санкт-Петербург  
2017

Детская городская больница имени К.А. Раухфуса

# Современные технологии в работе детского стационара

итоги 2016 года

Докладчик:

Н.А. Щеголева, заместитель главного врача по хирургии

Главный врач: В.Ю. Детков, к.м.н., заслуженный врач РФ



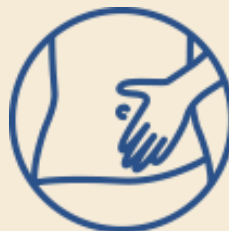1869

ДЕТСКАЯ ГОРОДСКАЯ БОЛЬНИЦА № 19  
им. К.А.Раухфуса

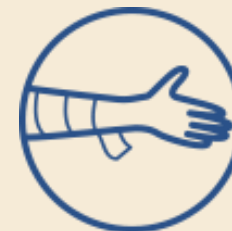# Хирургическая служба



нейрохирургия



хирургия



травматология



челюстно-лицевая  
хирургия

**242** хирургические койки из **445**



микрохирургия  
глаза



анестезиология и  
реанимация



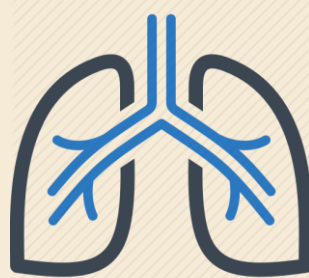оториноларингология



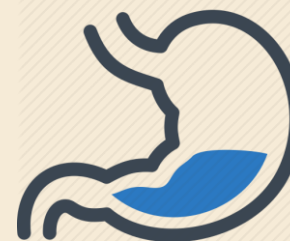# Педиатрическая служба



неврология



пульмонология



гастроэнтерология



педиатрия

**188** педиатрические койки из **445**



эндокринология



аллергология



диетология



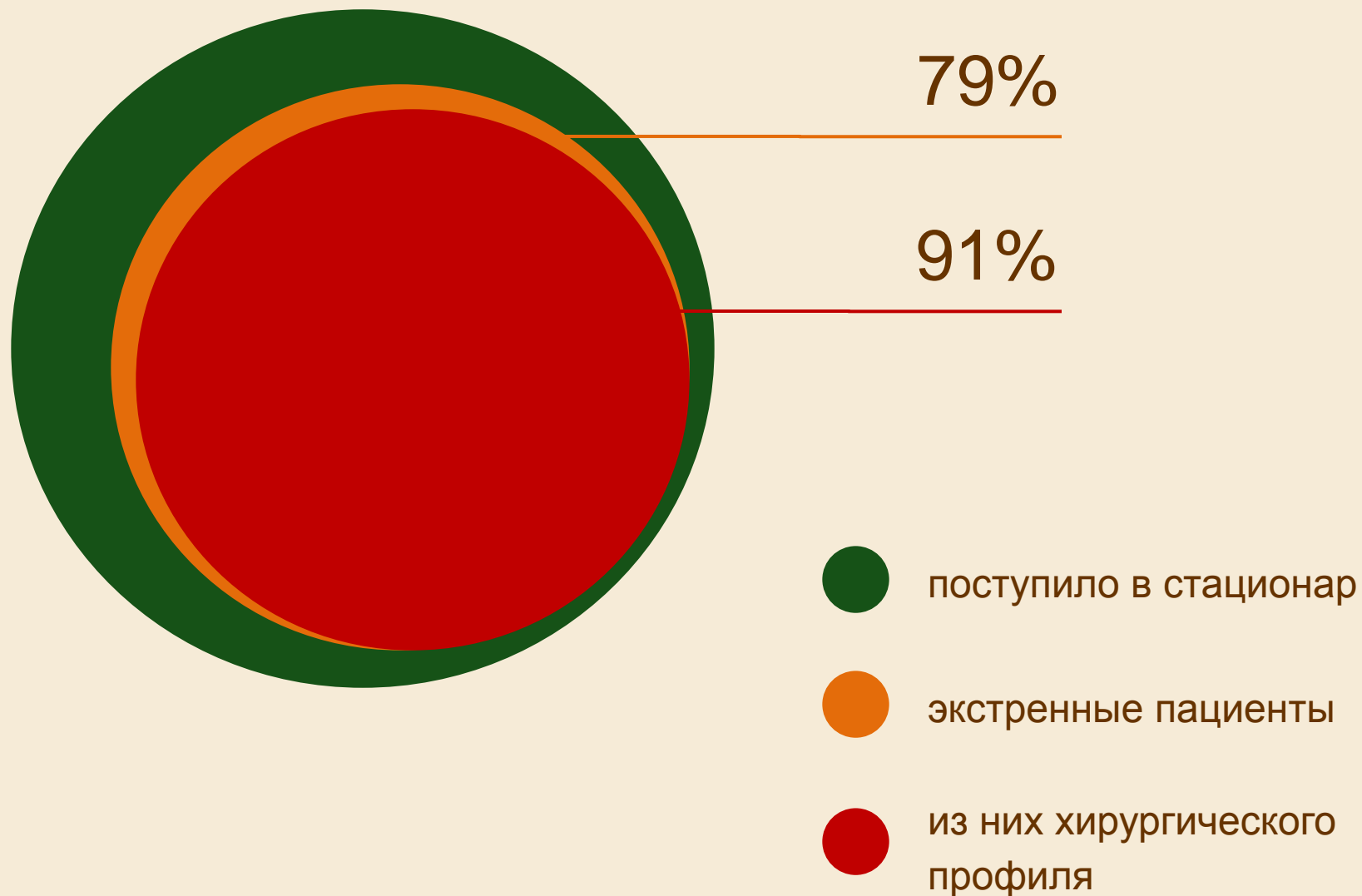
кардиология



1869

ДЕТСКАЯ ГОРОДСКАЯ БОЛЬНИЦА № 19  
им. К.А.Раухфуса

# Статистика обращений за 2016 год



1869

ДЕТСКАЯ ГОРОДСКАЯ БОЛЬНИЦА № 19  
им. К.А.Раухфуса

**Автотравма – каждые два дня**

**Кататравма – каждые четыре дня**

**Летальность**

**0,4%**



1869

ДЕТСКАЯ ГОРОДСКАЯ БОЛЬНИЦА № 19  
им. К.А.Раухфуса

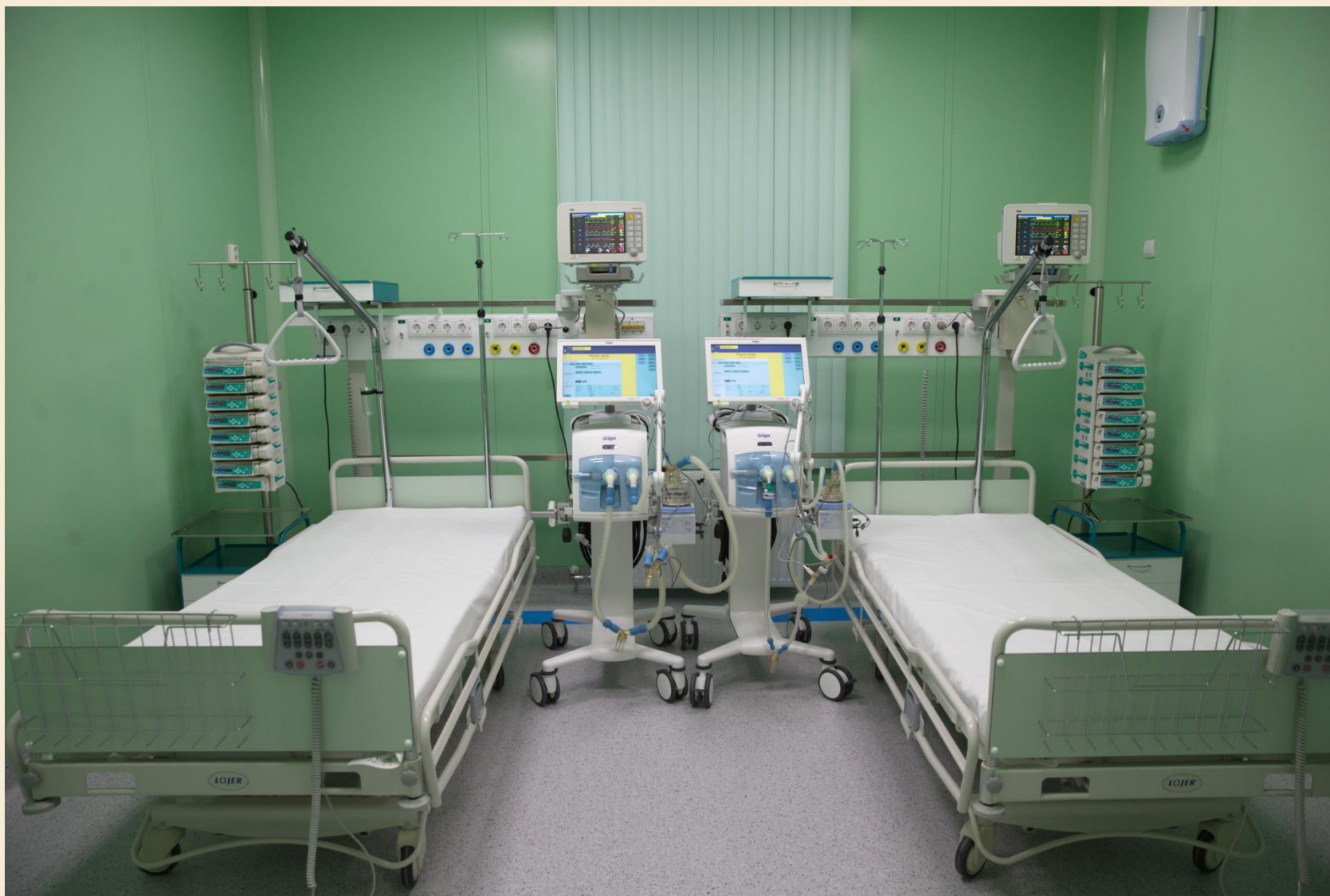# Анестезиология и реанимация



1869

ДЕТСКАЯ ГОРОДСКАЯ БОЛЬНИЦА № 19  
им. К.А.Раухфуса

# Анестезиология и реанимация



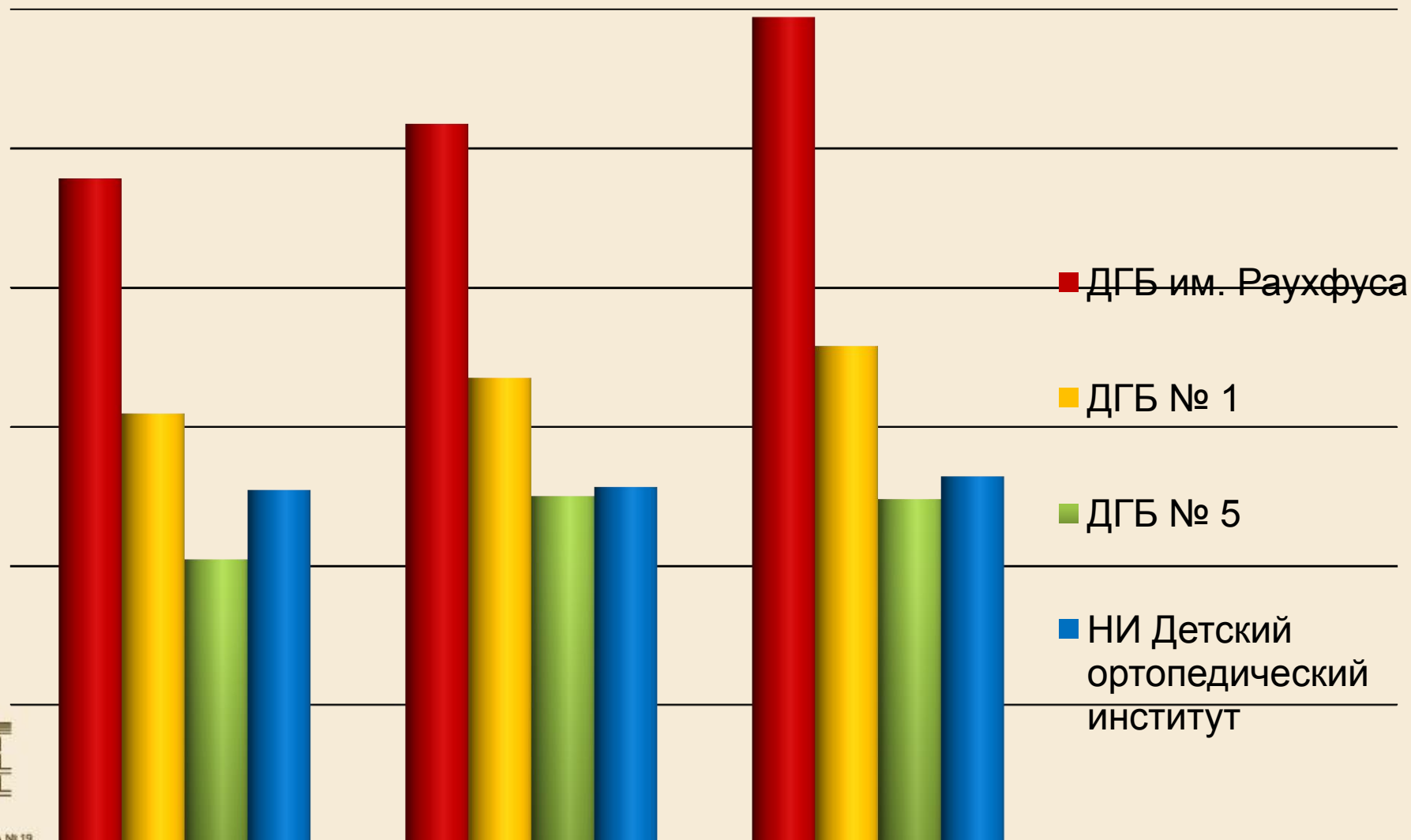
1869

ДЕТСКАЯ ГОРОДСКАЯ БОЛЬНИЦА № 19  
им. К.А.Раухфуса



# Анестезиологическое пособие

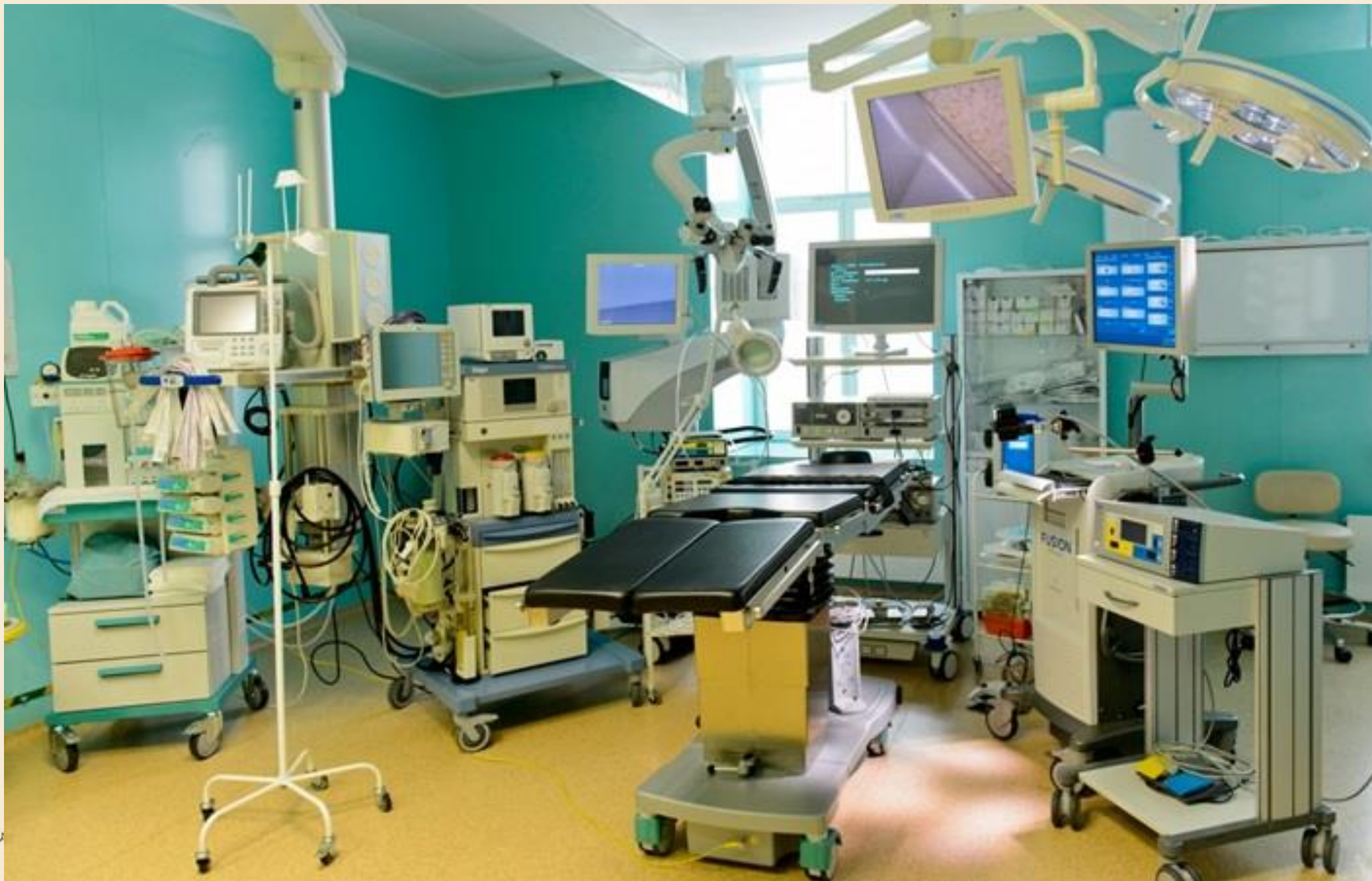## Статистика 2014-2016 года



1869

ДЕТСКАЯ ГОРОДСКАЯ БОЛЬНИЦА № 19  
им. К.А.Раухфуса

# Компьютерная лор-хирургическая навигация



# ЛОР-ХИРУРГИЯ



1869

ДЕТСКАЯ ГОРОДСКАЯ БОЛЬНИЦА № 19  
им. К.А.Раухфуса

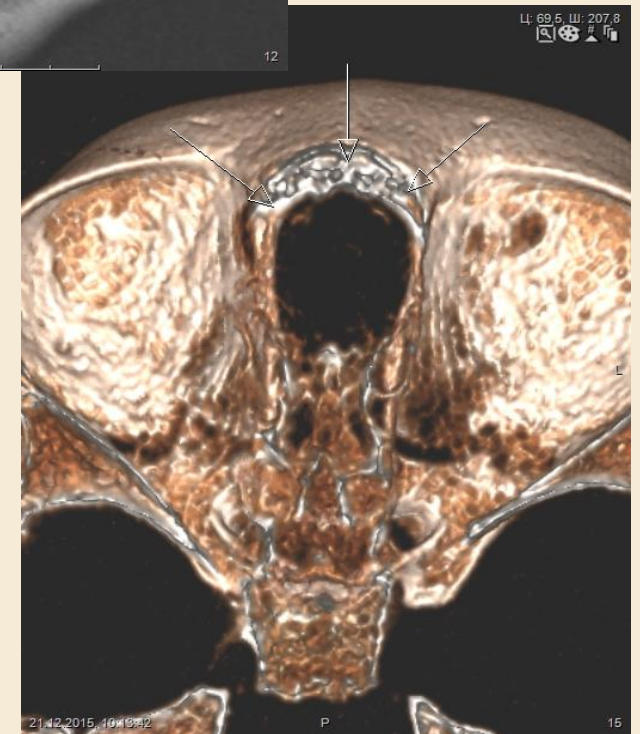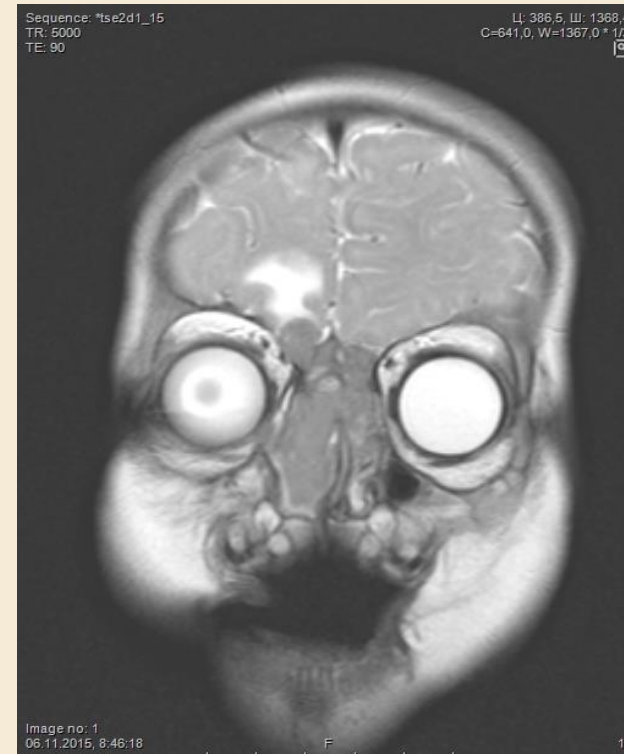
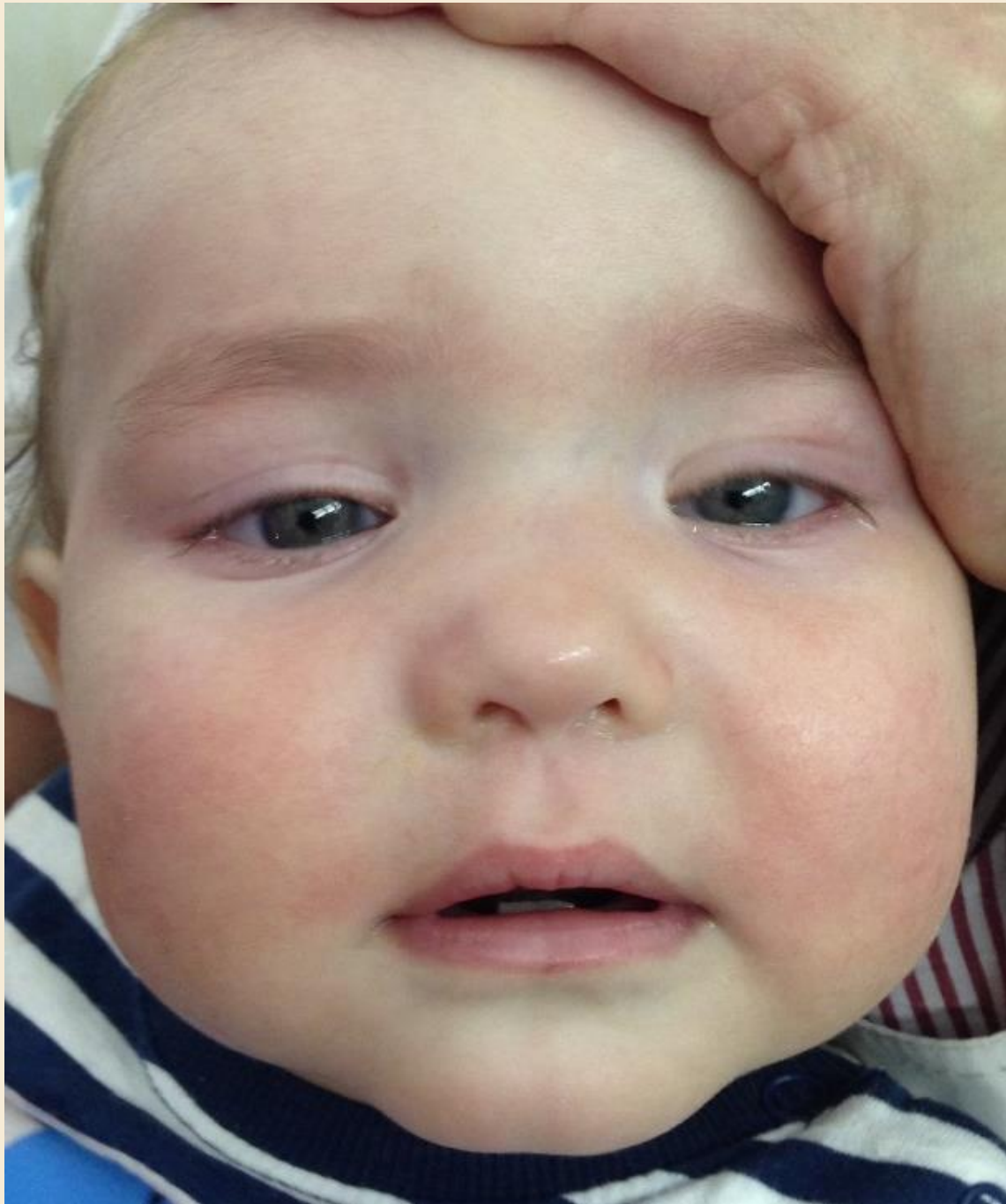## Клинический случай:

ювенильная ксантогранулема полости  
носа, носоглотки с переходом в  
переднюю черепную ямку

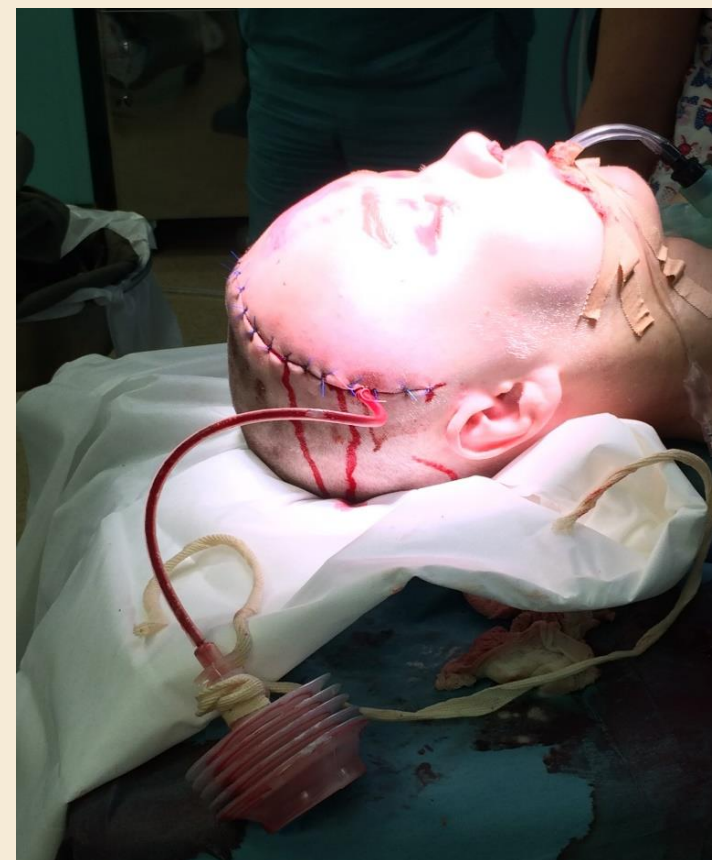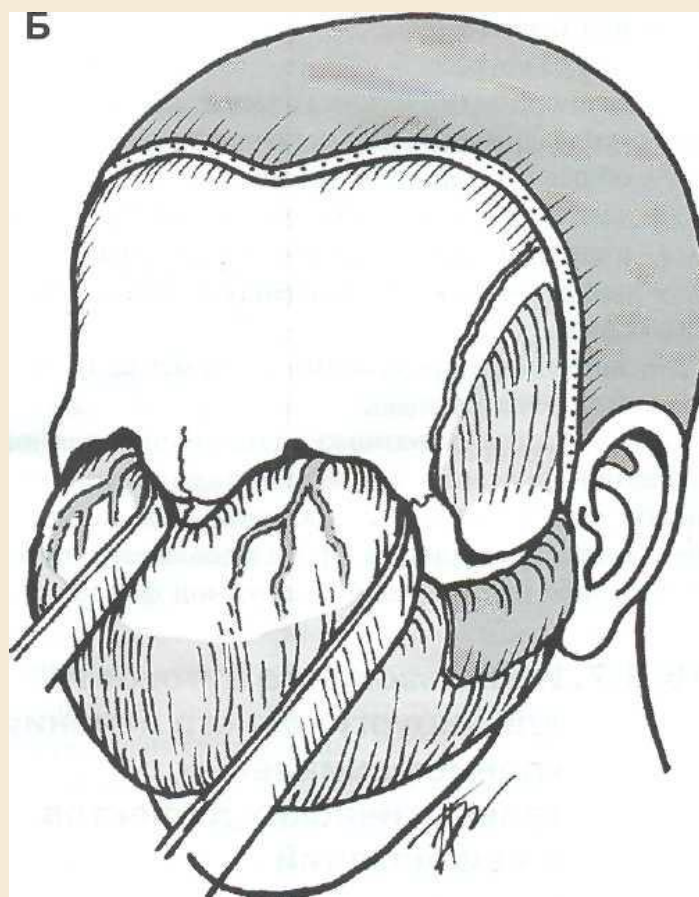

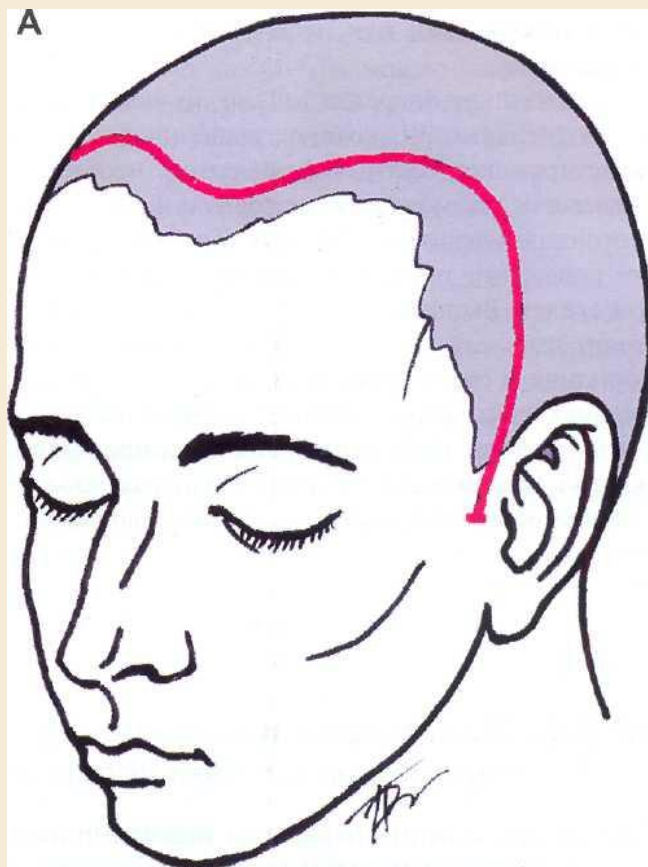
1869

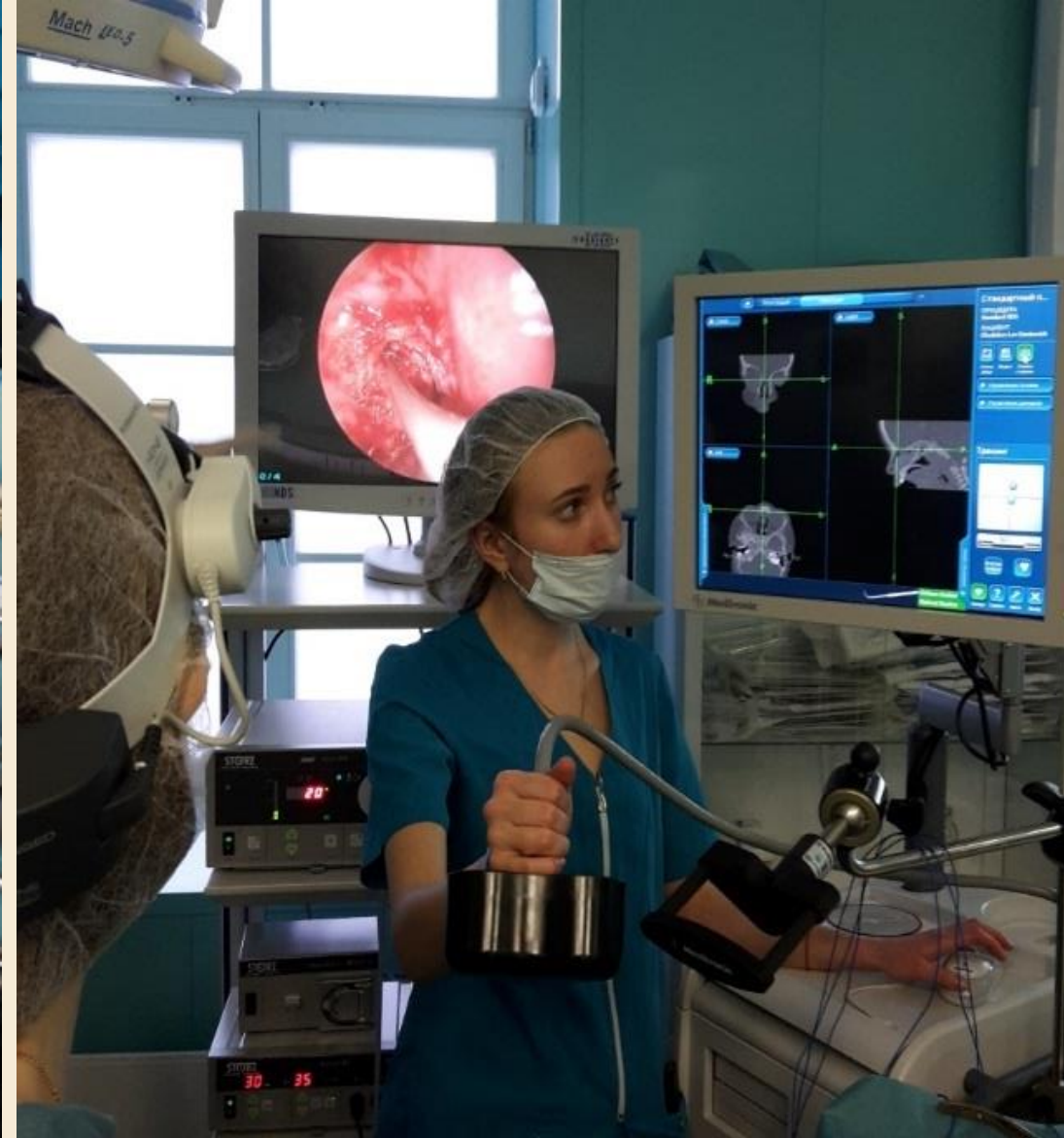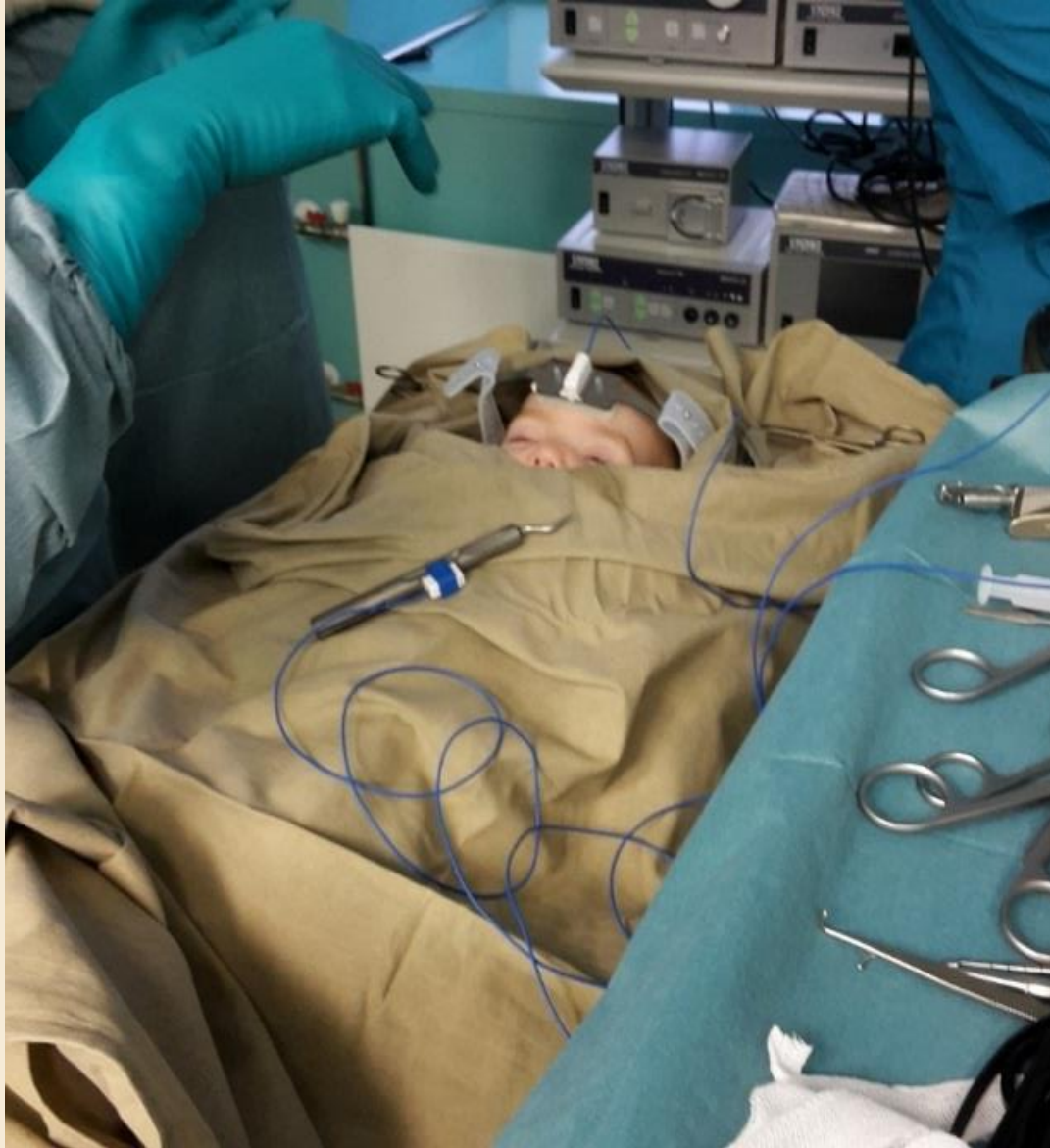ДЕТСКАЯ ГОРОДСКАЯ БОЛЬНИЦА № 19  
им. К.А.Раухфуса



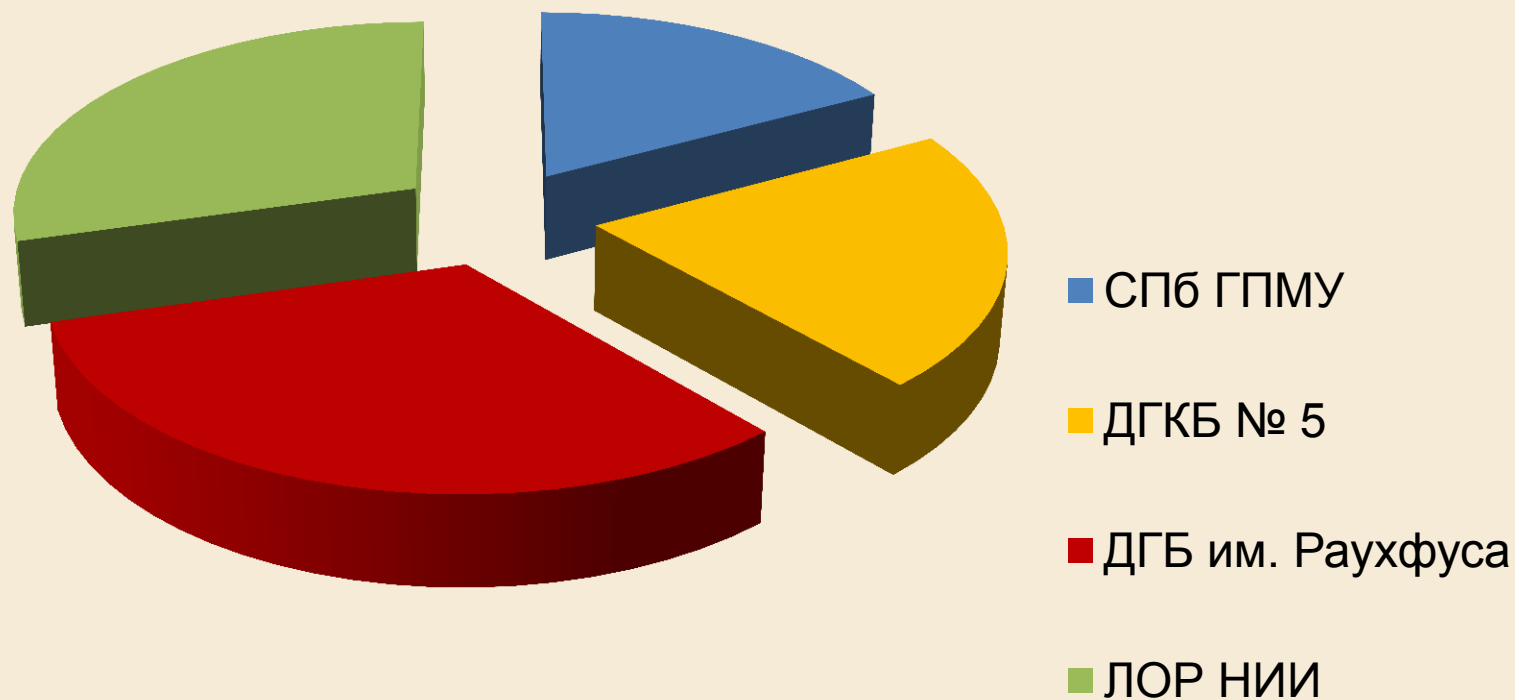
# Классический ход оперативного лечения



# Оперативное лечение с использованием навигационной лор-хирургической станции



# Оперативная активность детских лор-отделений в 2016 году



1869

ДЕТСКАЯ ГОРОДСКАЯ БОЛЬНИЦА № 19  
им. К.А.Раухфуса



# НЕЙРОХИРУРГИЯ

# ЧЕЛЮСТНО-ЛИЦЕВАЯ ХИРУРГИЯ



1869

ДЕТСКАЯ ГОРОДСКАЯ БОЛЬНИЦА № 19  
им. К.А.Раухфуса

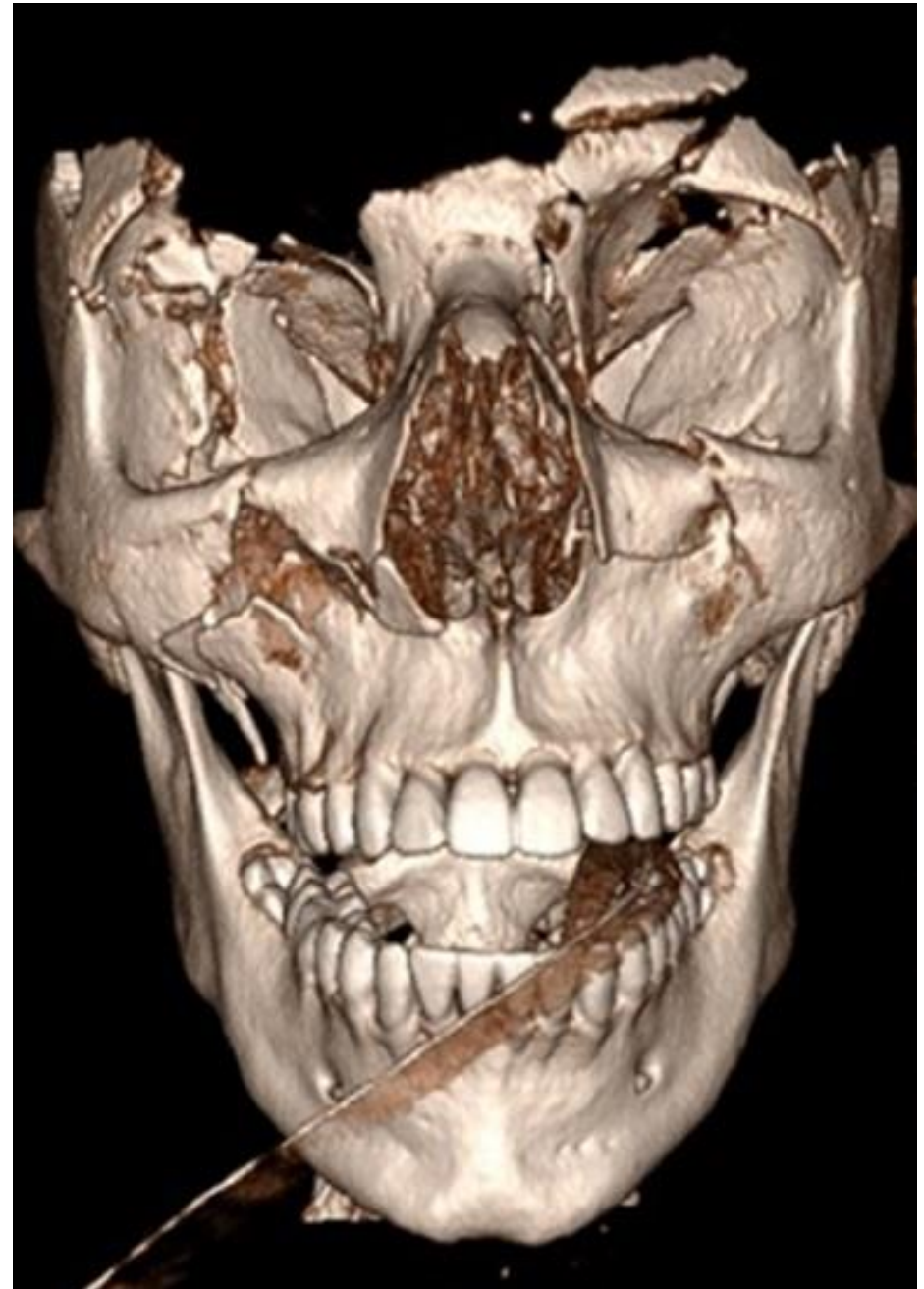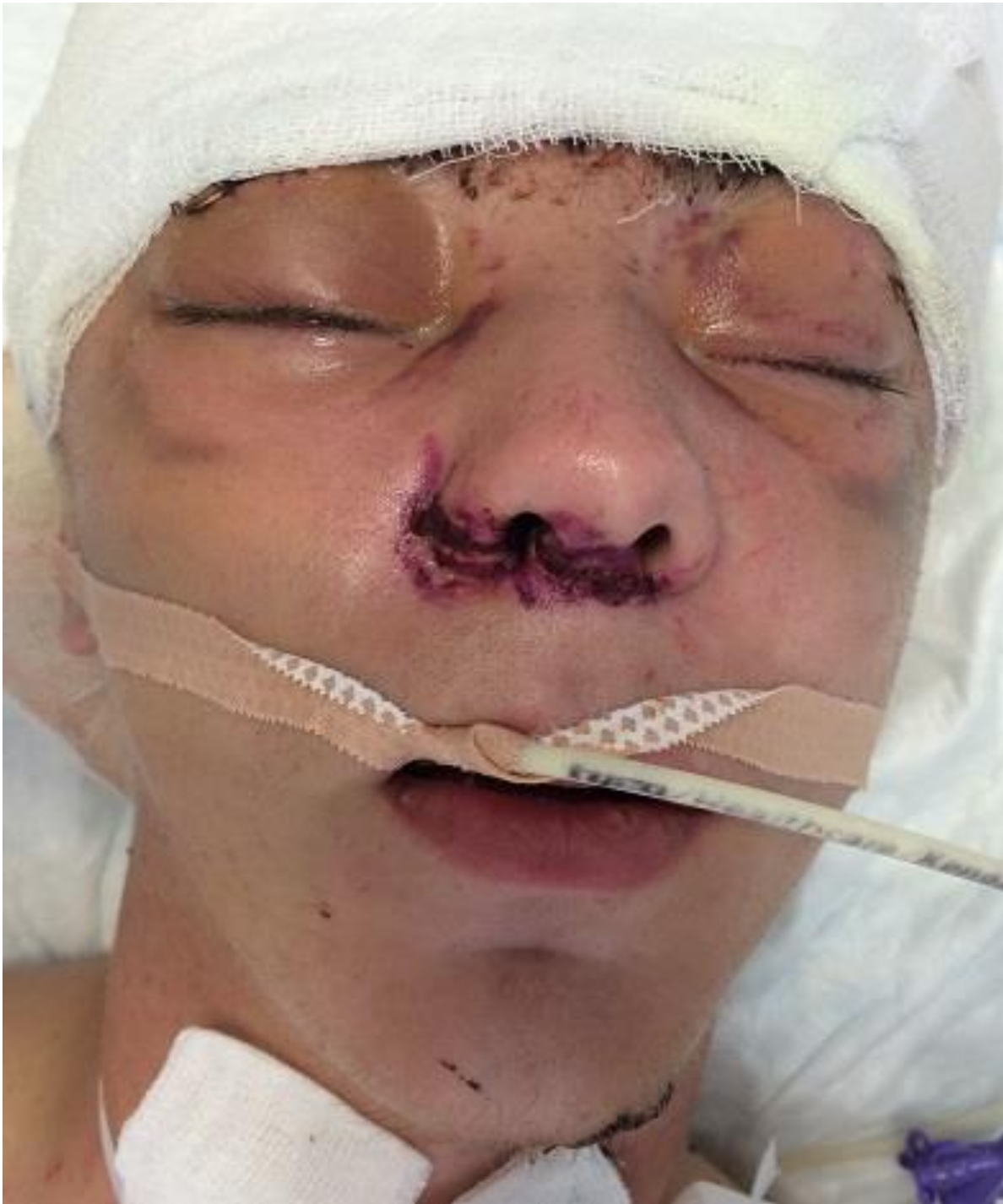## Клинический случай:

открытая черепно-мозговая травма,  
ушиб головного мозга тяжелой степени,  
контузионные геморрагические очаги лобных  
долей, острая эпидуральная гематома лобной  
области справа, множественные переломы костей  
свода и основания черепа и его лицевого отдела,  
множественные переломы стенок околоносовых  
пазух и их гематосинус

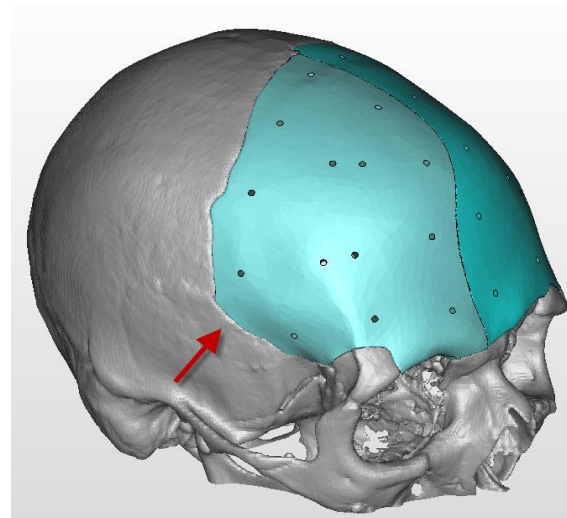
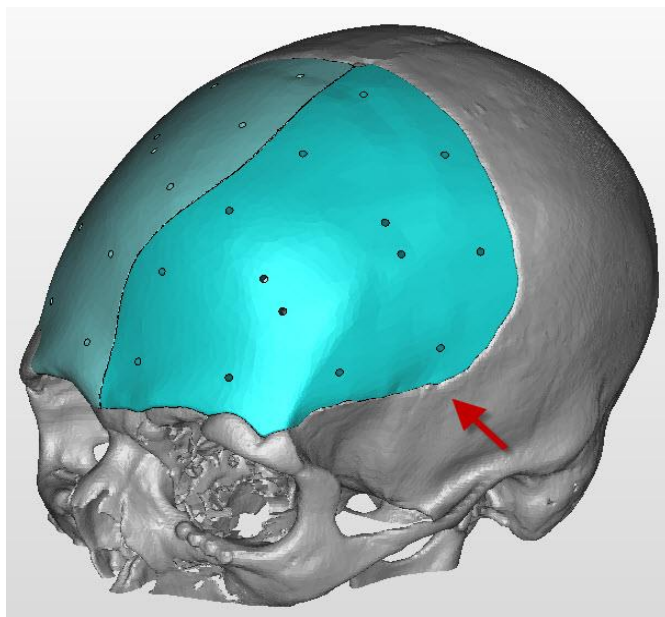
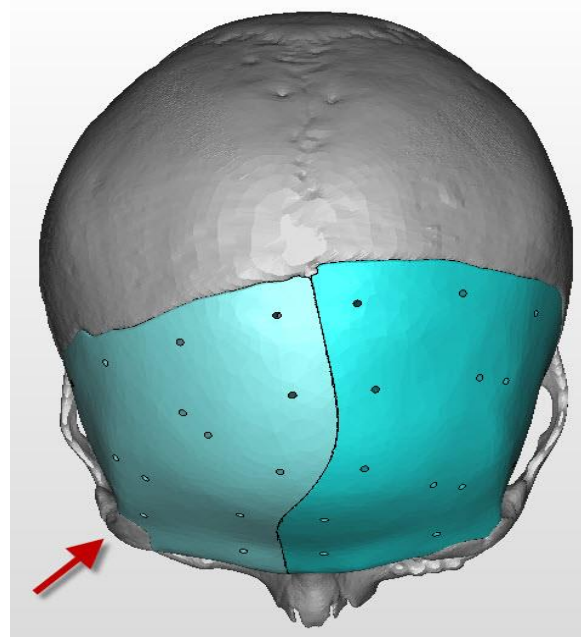
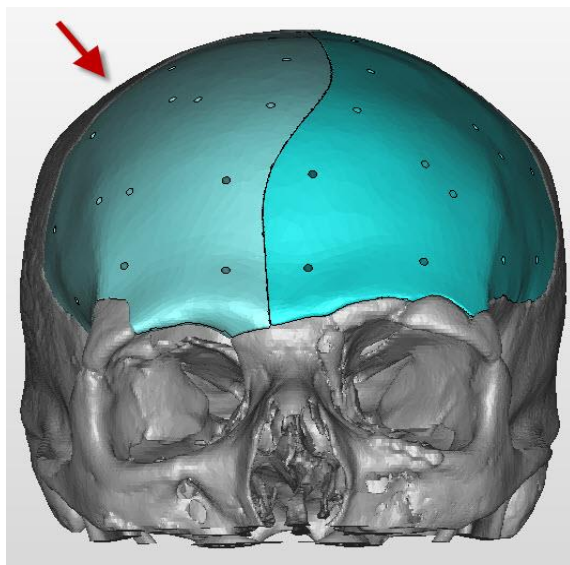


1869

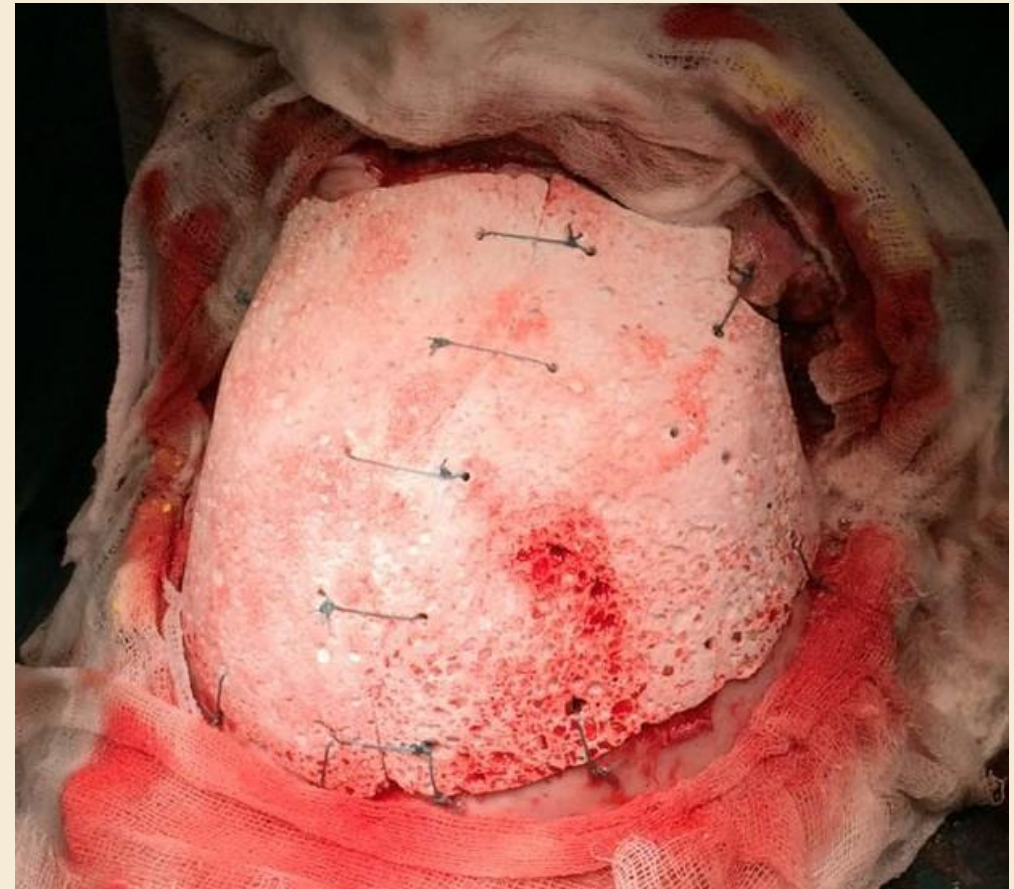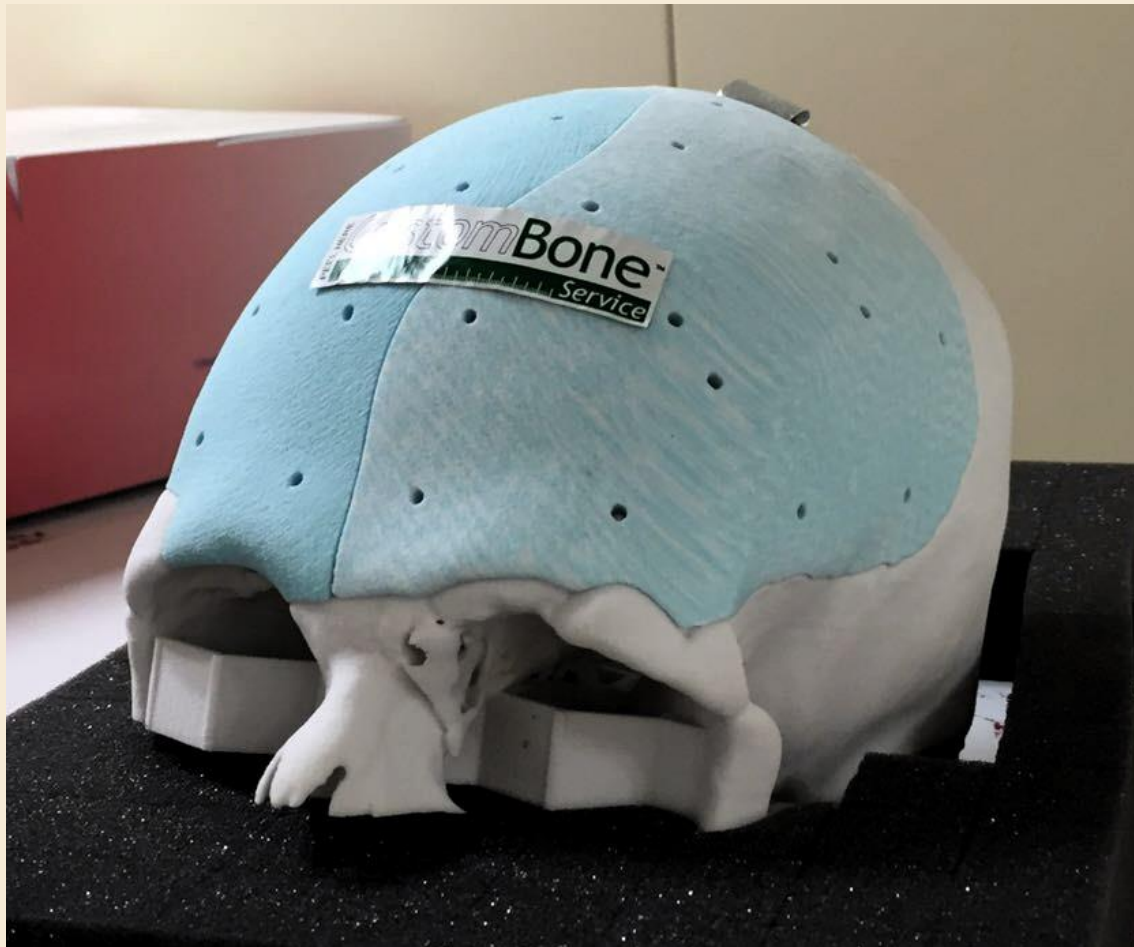
ДЕТСКАЯ ГОРОДСКАЯ БОЛЬНИЦА № 19  
им. К.А.Раухфуса



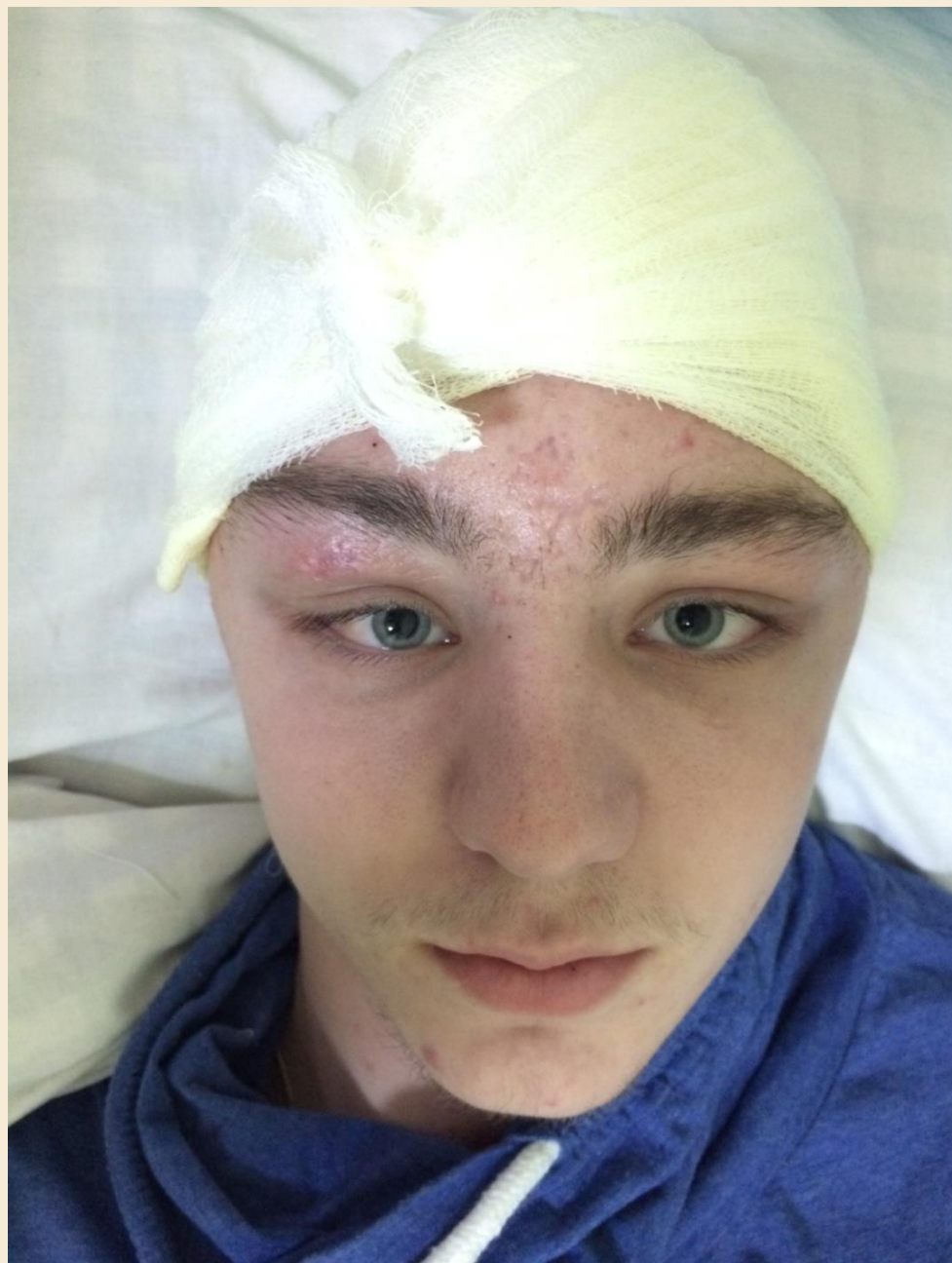# 3D модель имплантата из пористого гидроксиапатита



# Реконструктивная операция по установке индивидуального имплантата



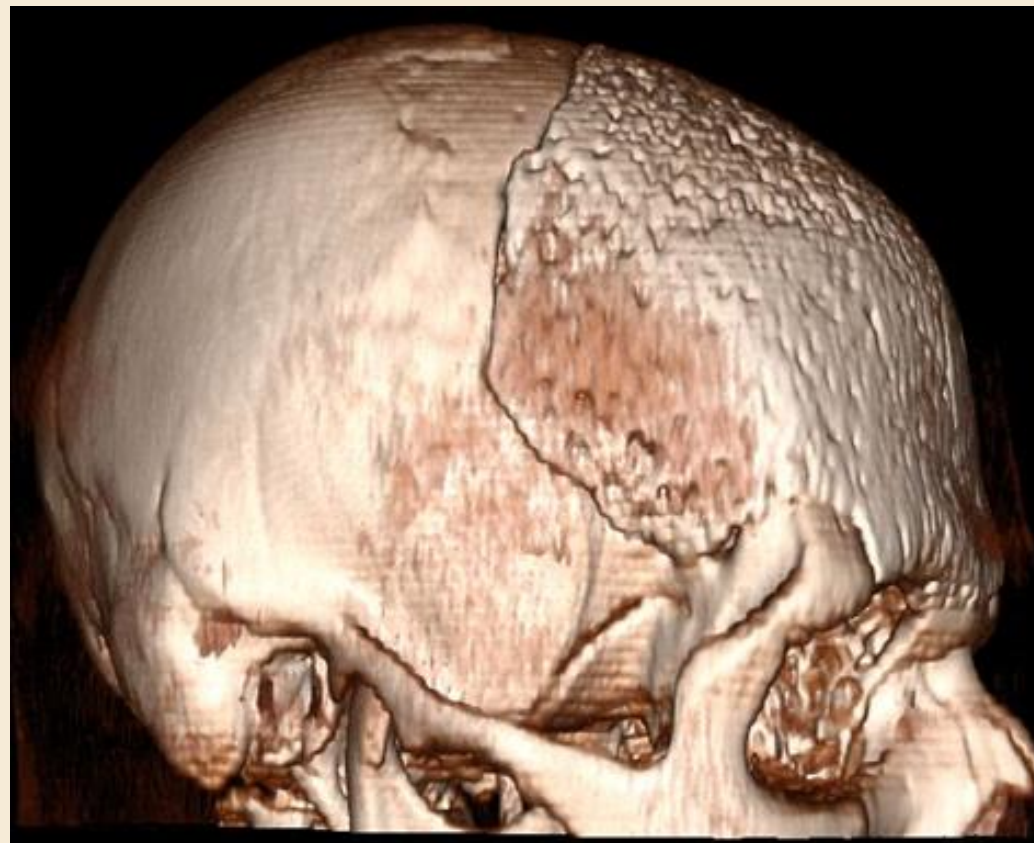
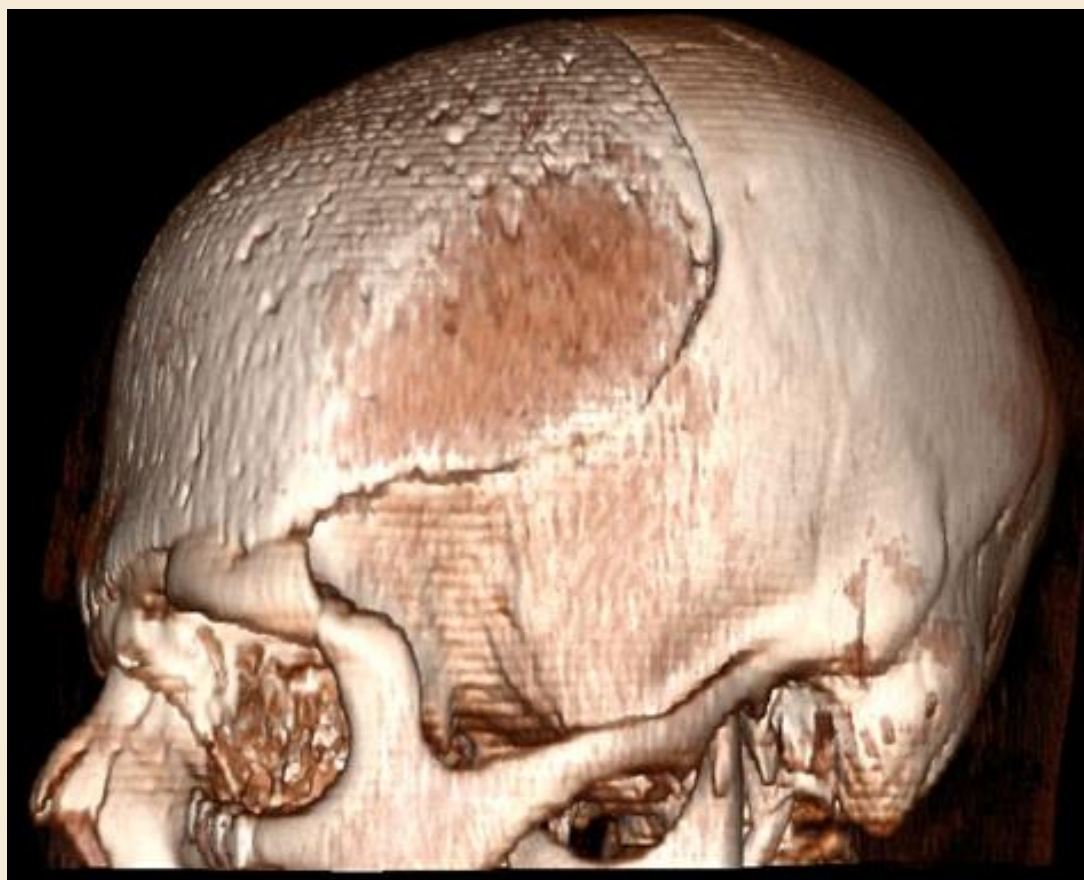
# После операции



1869

ДЕТСКАЯ ГОРОДСКАЯ БОЛЬНИЦА № 19  
им. К.А.Раухфуса

# Контрольное КТ через 7 месяцев после операции



## Клинический случай:

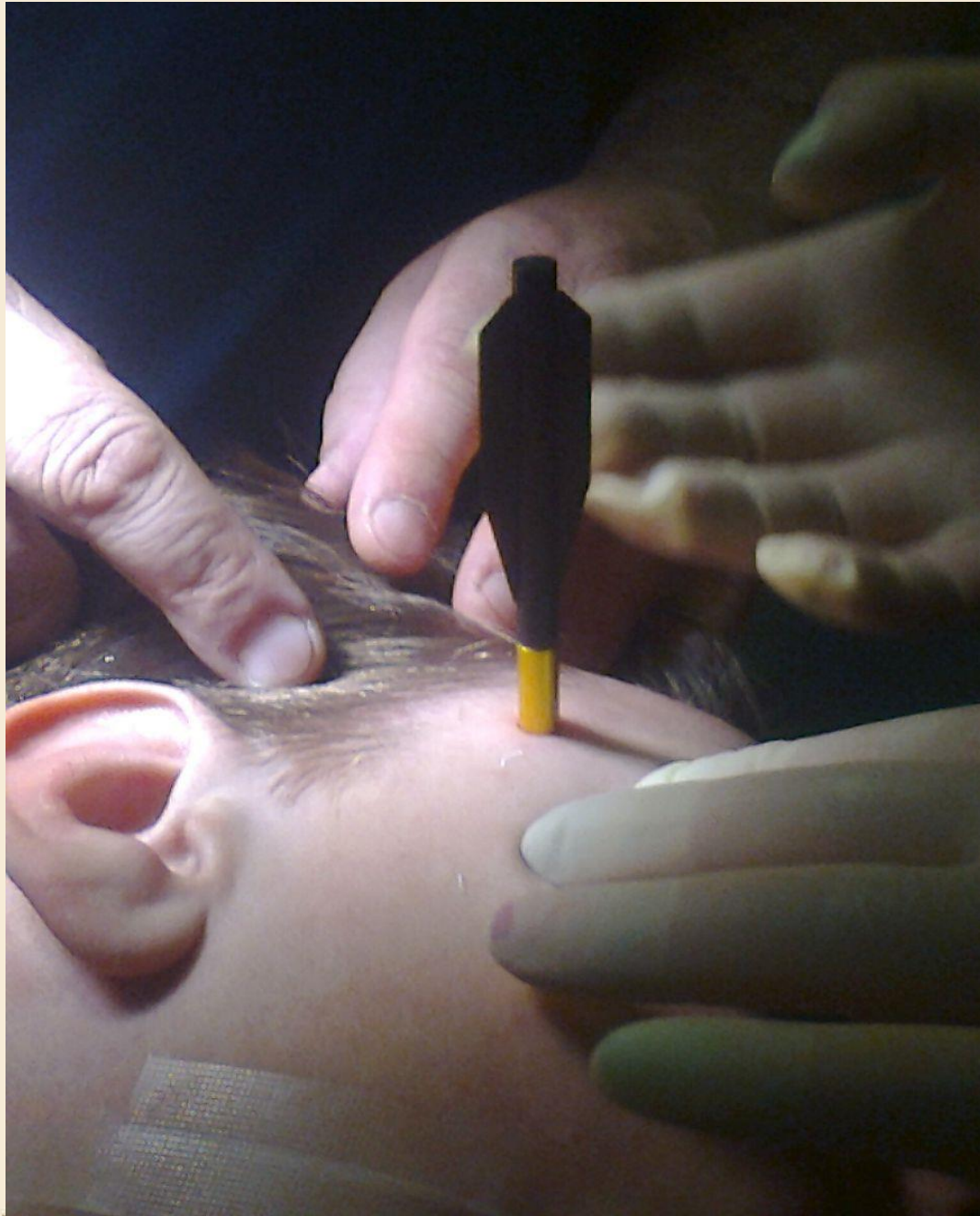проникающее ранение черепа и  
головного мозга арбалетной стрелой



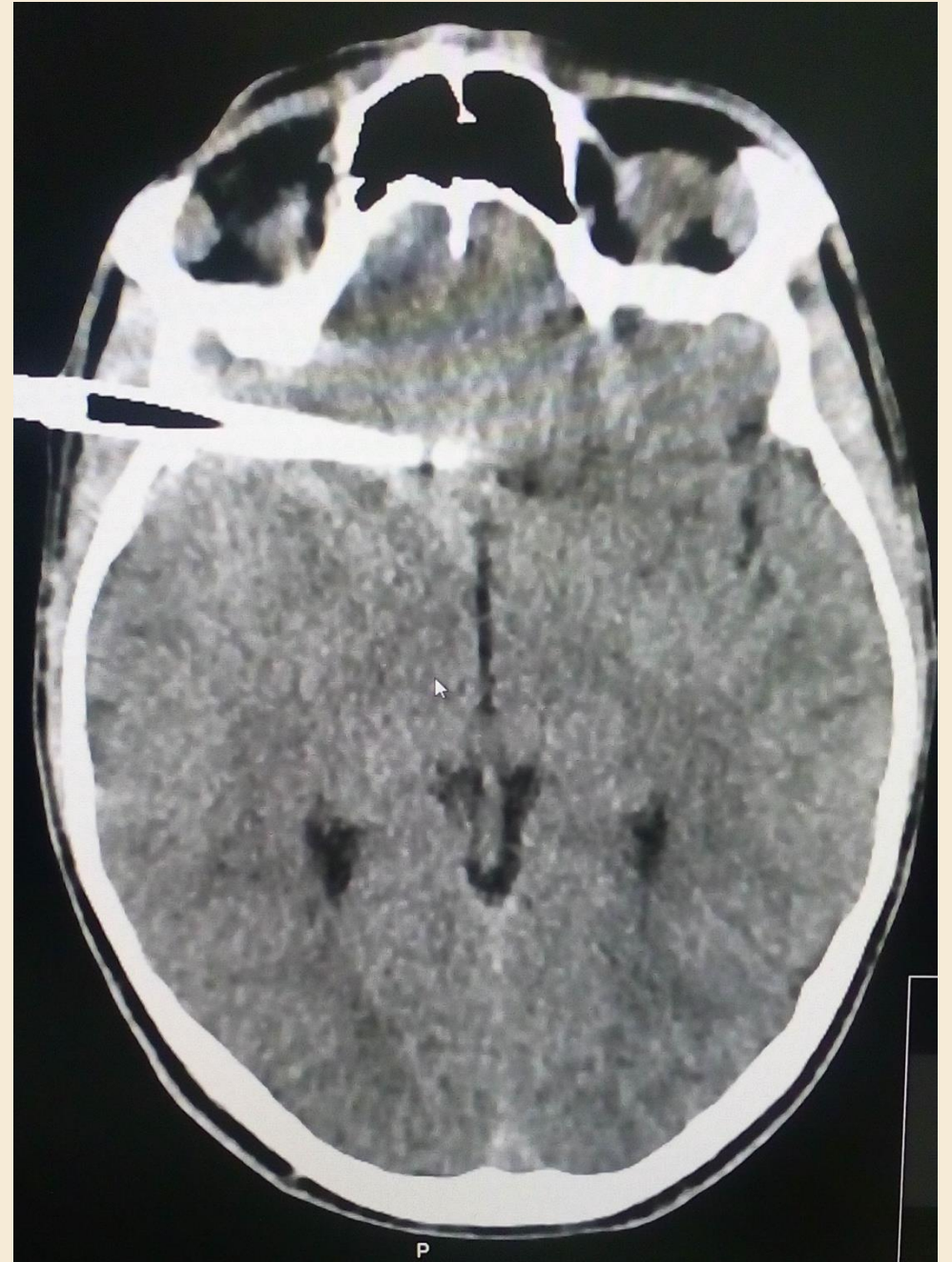1869

ДЕТСКАЯ ГОРОДСКАЯ БОЛЬНИЦА № 19  
им. К.А.Раухфуса





ДЕТСКИЙ ГОРОДСКОЙ БОЛЬНИЦА № 19  
им. К.А.Раухфуса



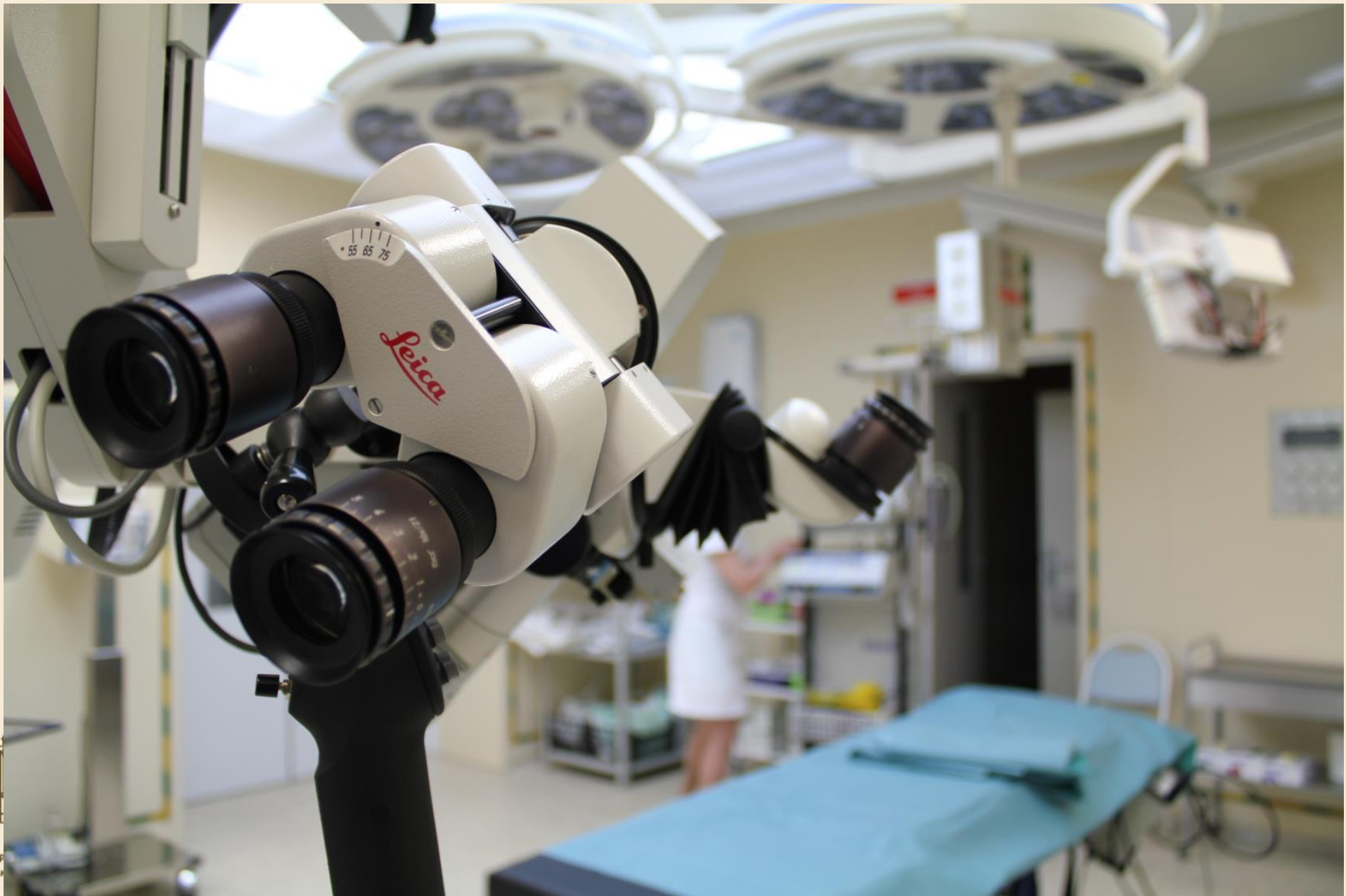# Пациент через 2 года после операции



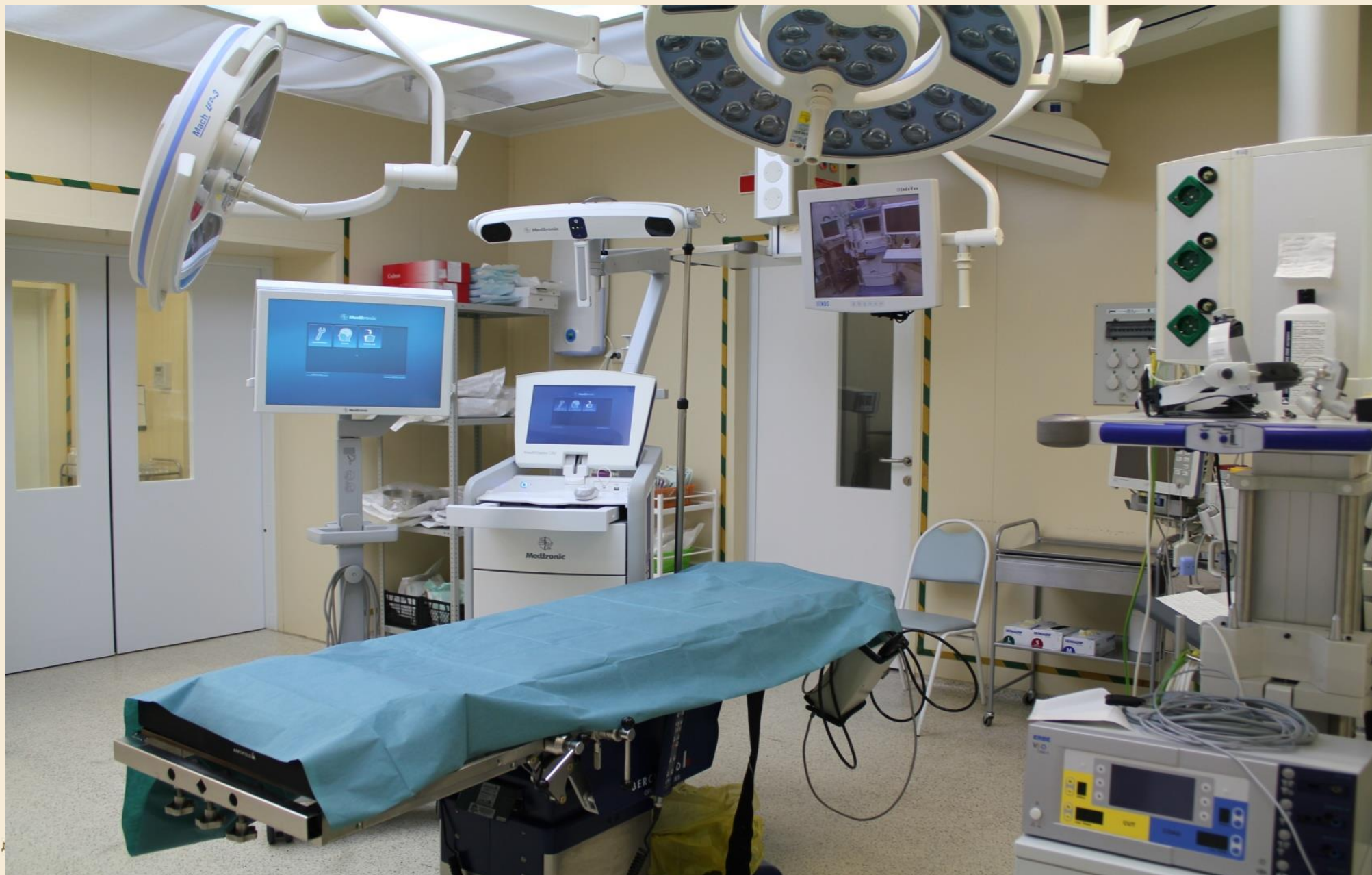1869

ДЕТСКАЯ ГОРОДСКАЯ БОЛЬНИЦА № 19  
им. К.А.Раухфуса

# Операционный нейрохирургический микроскоп



# Нейрохирургическая навигационная станция



# ТРАВМОЦЕНТР I УРОВНЯ



1869

ДЕТСКАЯ ГОРОДСКАЯ БОЛЬНИЦА № 19  
им. К.А.Раухфуса

# ТРАВМАТОЛОГИЯ



1869

ДЕТСКАЯ ГОРОДСКАЯ БОЛЬНИЦА № 19  
им. К.А.Раухфуса

## Клинический случай:

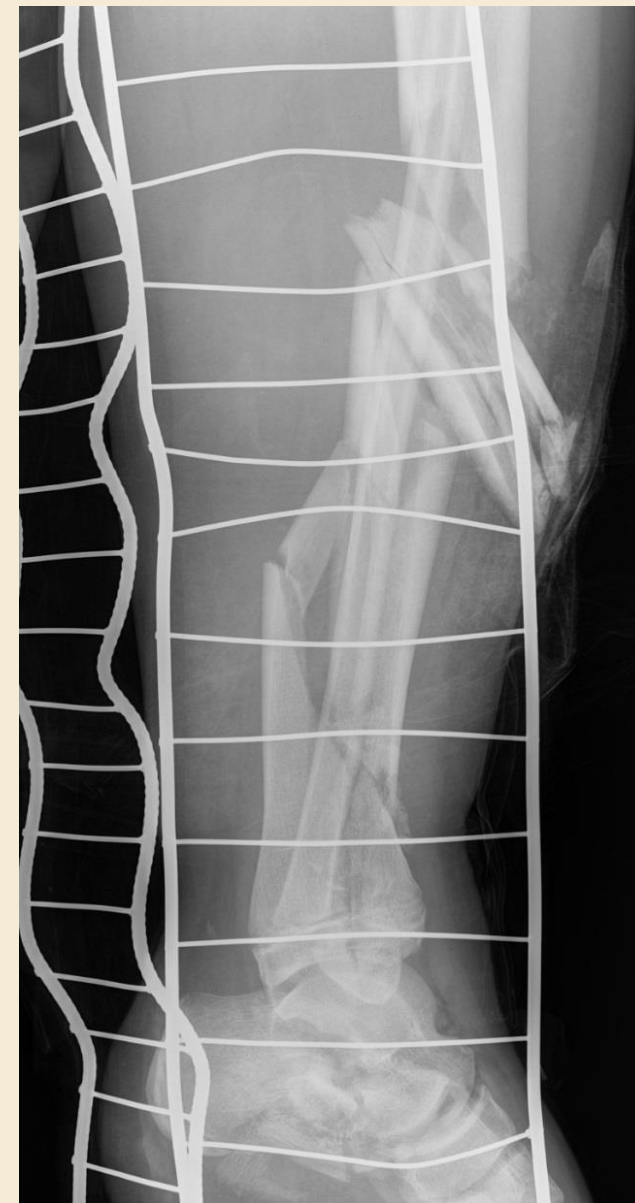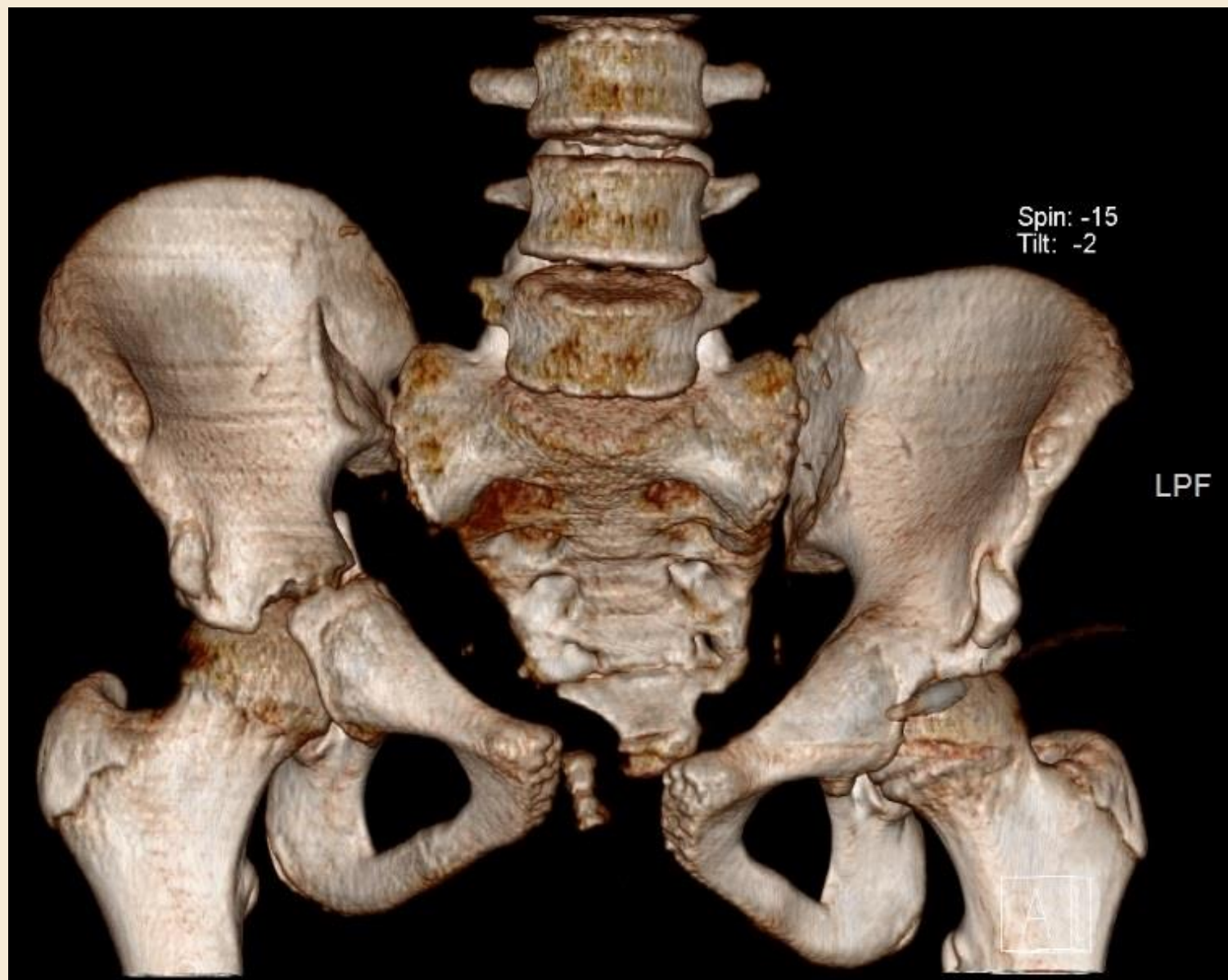
ЗЧМТ, ушиб головного мозга, ушиб легких, печени, почек, множественные переломы таза со смещением, открытый многооскольчатый перелом костей левой голени, закрытый перелом костей правой голени, открытый многооскольчатый перелом обеих пяточных костей



1869

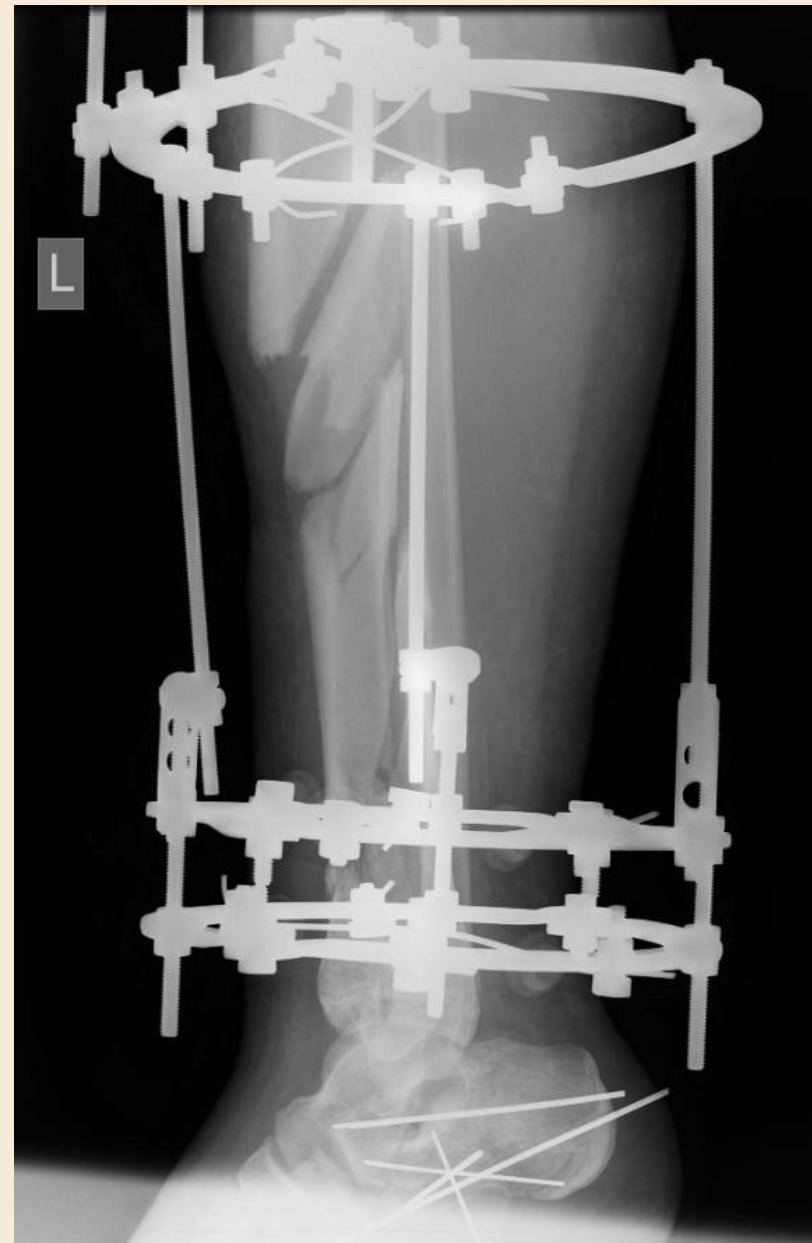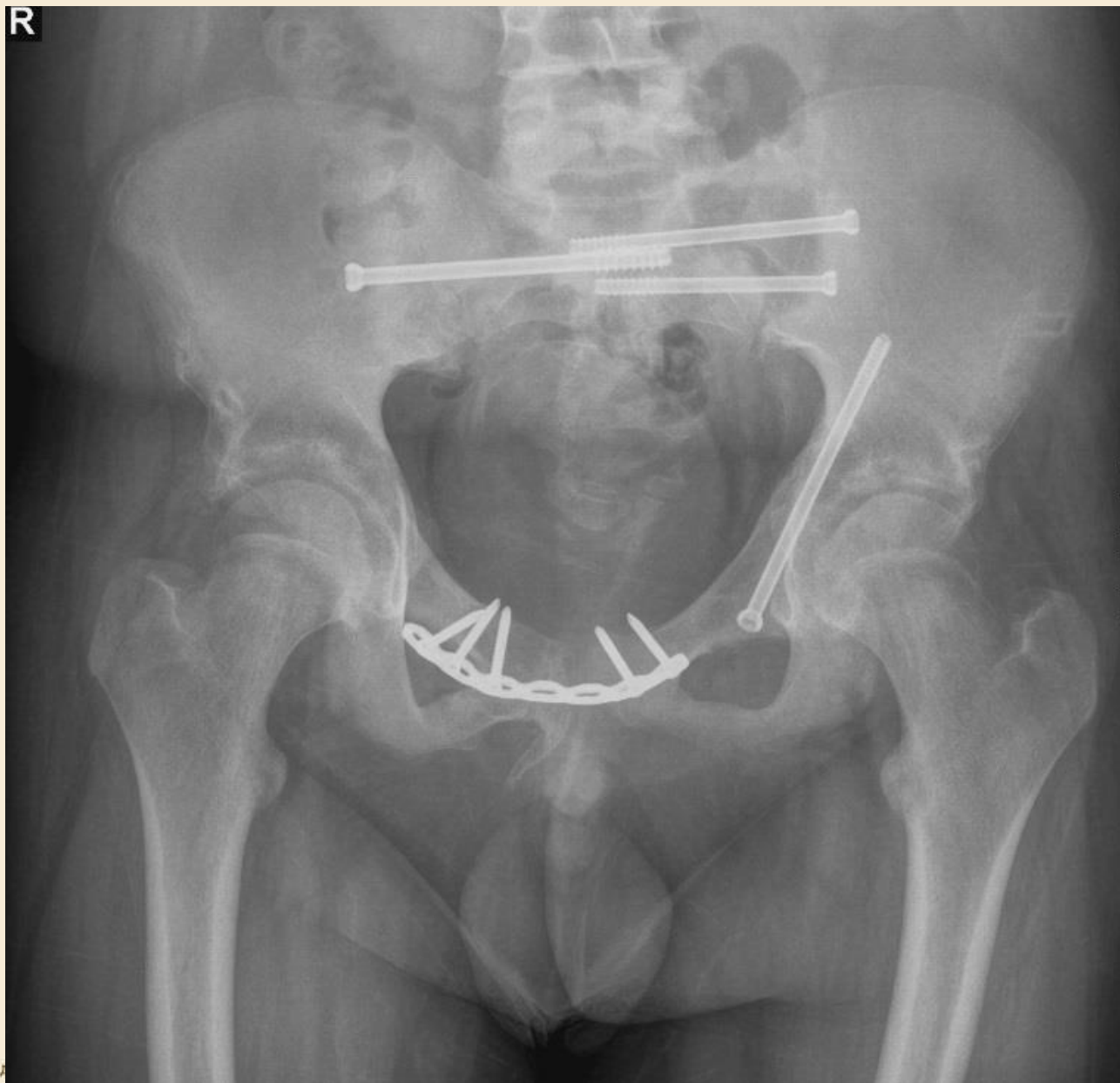ДЕТСКАЯ ГОРОДСКАЯ БОЛЬНИЦА № 19  
им. К.А.Раухфуса

# При поступлении





# После оперативного лечения



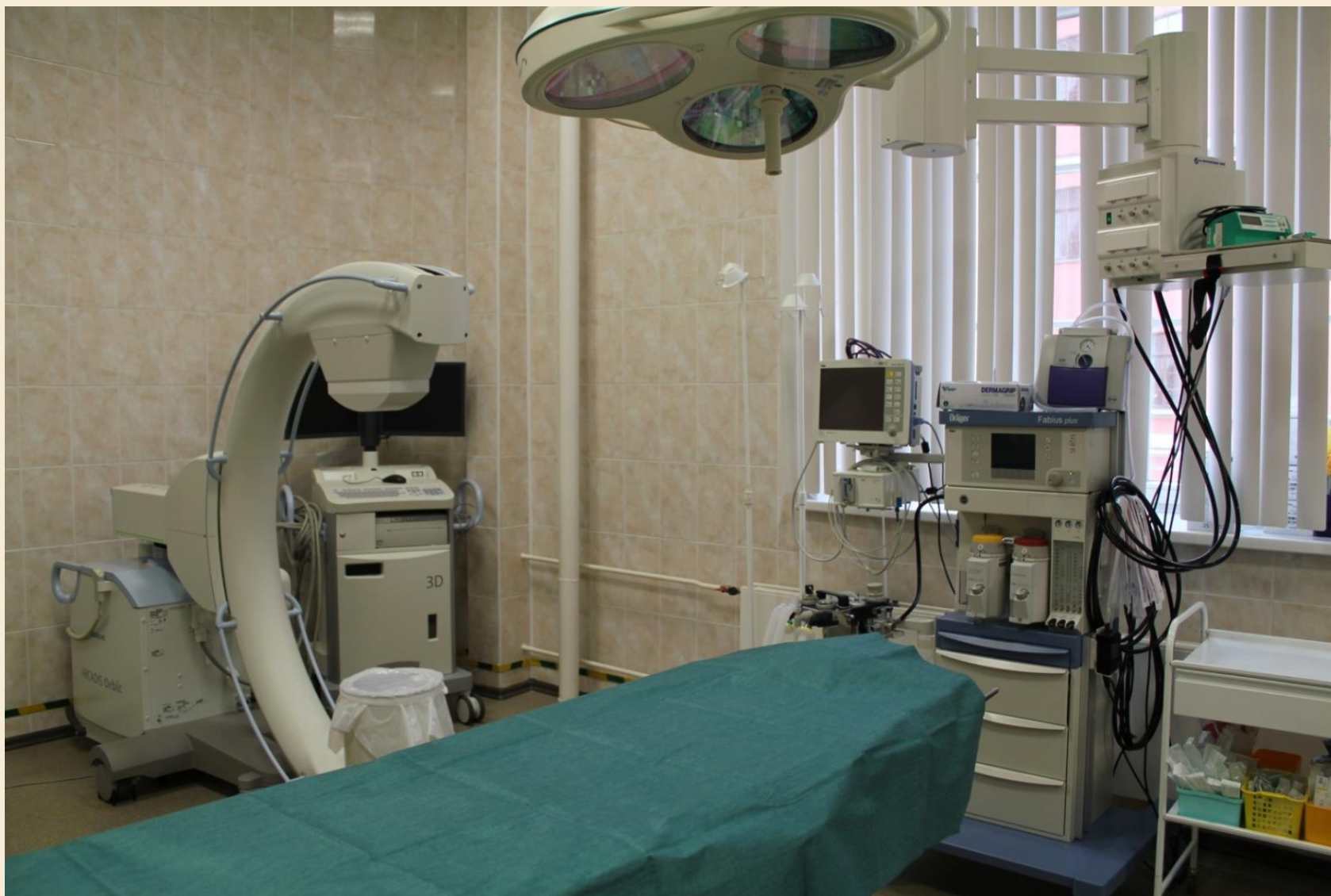# Пациент через год после операции



1869

ДЕТСКАЯ ГОРОДСКАЯ БОЛЬНИЦА № 19  
им. К.А.Раухфуса

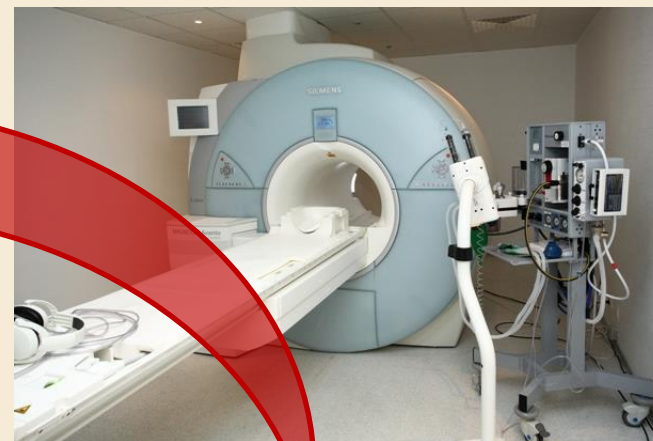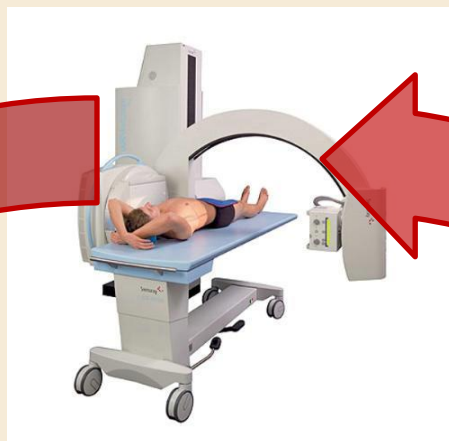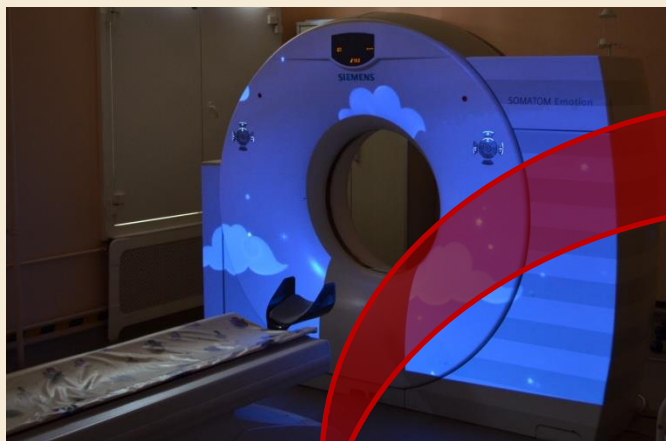
# Интраоперационная хирургическая рентгеновская система С-дуга с 3D моделированием



1869

ДЕТСКАЯ ГОРОДСКАЯ БОЛЬНИЦА № 19  
им. К.А.Раухфуса

# Комплексное решение – единая информационная система



1869

ДЕТСКАЯ ГОРОДСКАЯ БОЛЬНИЦА № 19  
им. К.А.Раухфуса

# Спасибо за внимание!



1869

ДЕТСКАЯ ГОРОДСКАЯ БОЛЬНИЦА № 19  
им. К.А.Раухфуса